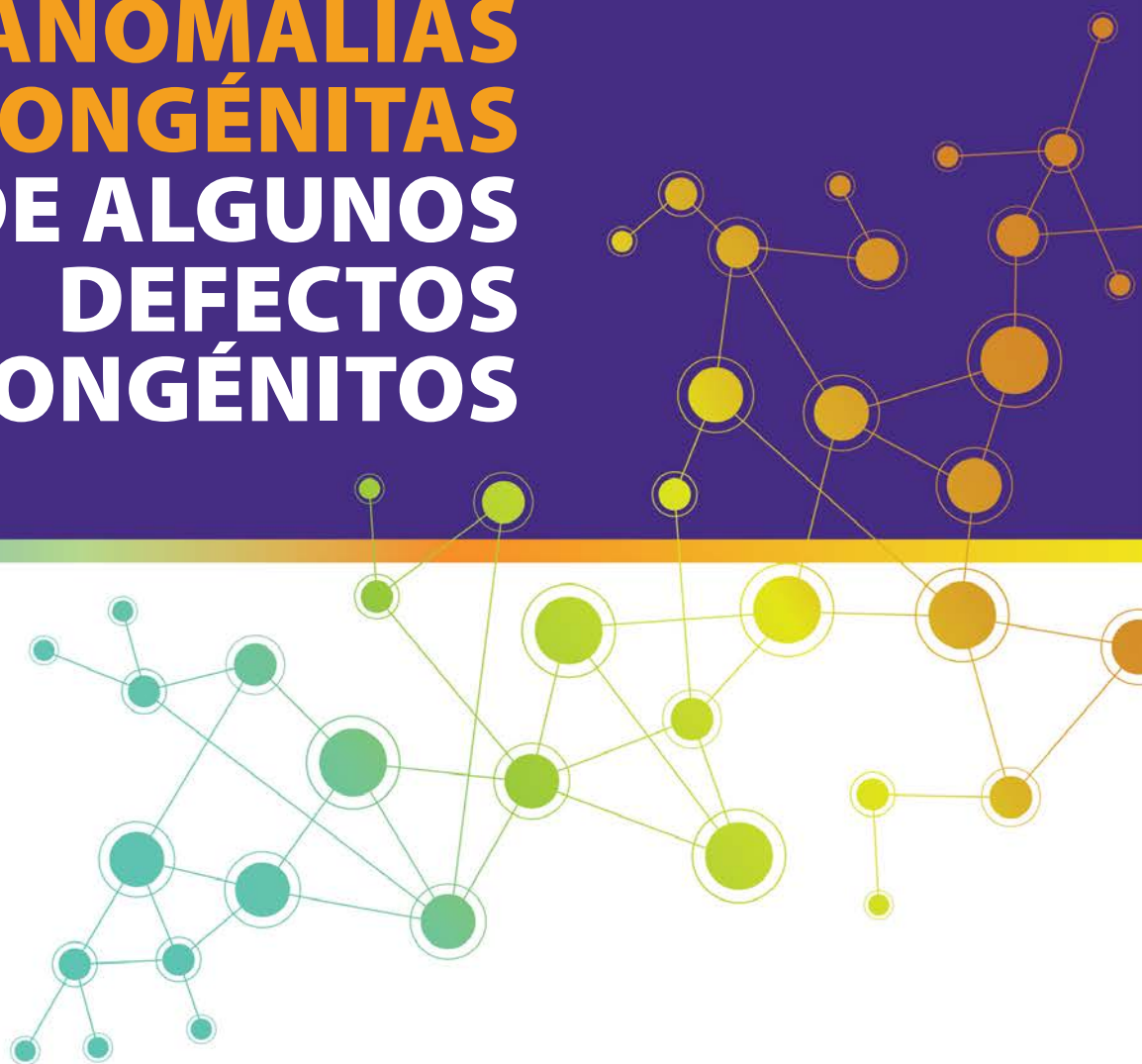


# VIGILANCIA DE ANOMALÍAS CONGÉNITAS

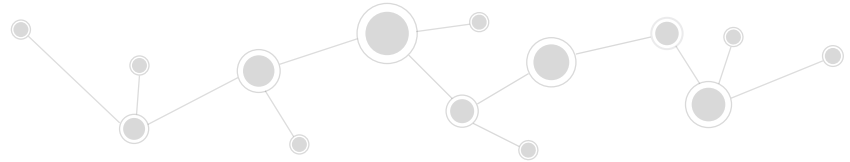
## ATLAS DE ALGUNOS DEFECTOS CONGÉNITOS





**VIGILANCIA DE  
ANOMALÍAS  
CONGÉNITAS**

**ATLAS DE ALGUNOS  
DEFECTOS  
CONGÉNITOS**



Catalogación por la Biblioteca de la OMS:

Vigilancia de anomalías congénitas: atlas de algunos defectos congénitos.

1. Anomalías Congénitas. 2. Defectos del Tubo Neural. 3. Vigilancia en Salud Pública. 4. Atlas. I. Organización Mundial de la Salud. II. Centers for Disease Control and Prevention (U.S.). III. International Clearinghouse for Birth Defects Monitoring Systems.

ISBN 978 92 4 356476 0

NLM classification: QS 675

© Organización Mundial de la Salud, 2015

Se reservan todos los derechos. Las publicaciones de la Organización Mundial de la Salud están disponibles en el sitio web de la OMS ([www.who.int](http://www.who.int)) o pueden comprarse a Ediciones de la OMS, Organización Mundial de la Salud, 20 Avenue Appia, 1211 Ginebra 27, Suiza (tel.: +41 22 791 3264; fax: +41 22 791 4857; correo electrónico: [e-mail: bookorders@who.int](mailto:bookorders@who.int)).

Las solicitudes de autorización para reproducir o traducir las publicaciones de la OMS - ya sea para la venta o para la distribución sin fines comerciales - deben dirigirse a Ediciones de la OMS a través del sitio web de la OMS ([www.who.int/about/licensing/copyright\\_form/en/index.html](http://www.who.int/about/licensing/copyright_form/en/index.html)).

Las denominaciones empleadas en esta publicación y la forma en que aparecen presentados los datos que contiene no implican, por parte de la Organización Mundial de la Salud, juicio alguno sobre la condición jurídica de países, territorios, ciudades o zonas, o de sus autoridades, ni respecto del trazado de sus fronteras o límites. Las líneas discontinuas en los mapas representan de manera aproximada fronteras respecto de las cuales puede que no haya pleno acuerdo.

La mención de determinadas sociedades mercantiles o de nombres comerciales de ciertos productos no implica que la Organización Mundial de la Salud los apruebe o recomiende con preferencia a otros análogos. Salvo error u omisión, las denominaciones de productos patentados llevan letra inicial mayúscula.

La Organización Mundial de la Salud ha adoptado todas las precauciones razonables para verificar la información que figura en la presente publicación, no obstante lo cual, el material publicado se distribuye sin garantía de ningún tipo, ni explícita ni implícita. El lector es responsable de la interpretación y el uso que haga de ese material, y en ningún caso la Organización Mundial de la Salud podrá ser considerada responsable de daño alguno causado por su utilización.

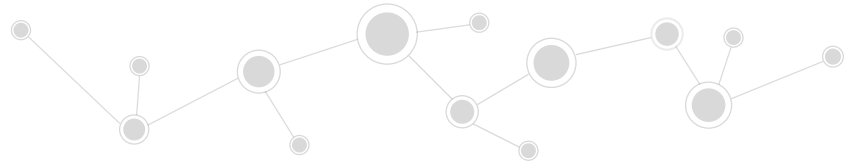
Los autores nombrados son los únicos responsables de las opiniones expresadas en esta publicación.

Diseño y diagramación: Alberto March.

Impreso por el Servicio de Producción de Documentos, Ginebra, Suiza.

## Forma de cita propuesta

OMS/CDC/ICBDSR. *Vigilancia de anomalías congénitas. Atlas de algunos defectos congénitos*. Ginebra: Organización Mundial de la Salud; 2015.



## ● Nota de agradecimiento

---

Este atlas es fruto de la colaboración entre la Organización Mundial de la Salud (OMS), el Centro Nacional de Defectos Congénitos y Discapacidades del Desarrollo (NCBDDD, por su sigla en inglés) de los Centros para el Control y la Prevención de Enfermedades (CDC, por su sigla en inglés) de los Estados Unidos y la Organización Internacional de Vigilancia e Investigación de los Defectos Congénitos (ICBDSR, por su sigla en inglés).

Agradecemos los aportes técnicos recibidos para la elaboración de este atlas por parte de personal del NCBDDD, la ICBDSR y la OMS, y en particular de las siguientes personas (por orden alfabético): James K. Archer, Dr. José F. Arenas, Dr. Alejandro Azofeifa, Dr. Robert J. Berry, Dr. Lorenzo Botto, Dra. Marie-Noel Brune Drisse, Dra. Luz María De-Regil, Alissa Eckert, Alina Flores, Dr. Jaime Frías, Dan J. Higgins, Dra. Margaret Honein, Jennifer Hulseley, Christina Kilgo, Dr. Pierpaolo Mastroiacovo, Dra. Cynthia Moore, Dr. Joseph Mulinare, Dra. Teresa Murguía de Sierra, Dra. María Neira, Dr. Richard Olney, Dr. Juan Pablo Peña-Rosas, Dra. Hilda Razzaghi, Dra. Lisa Rogers, Dr. Jorge Rosenthal, Dr. Csaba Siffel, Dr. Joseph Sniezek, Diana Valencia, Dra. Claudia Vellozzi y Jennifer Williams. Asimismo, damos las gracias a todos los colaboradores y asociados por habernos ayudado a elaborar las ilustraciones y obtener las fotografías de este atlas para la vigilancia de anomalías congénitas.

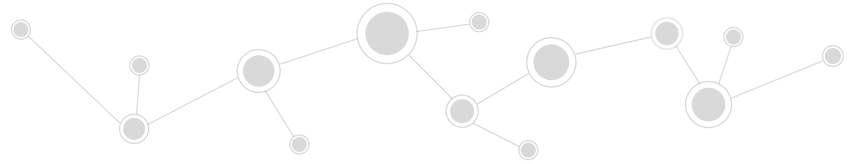
Todos los dibujos nos fueron suministrados por el NCBDDD de los CDC.

Asimismo, agradecemos los valiosos comentarios que nos hicieron llegar durante la elaboración del atlas al Dr. Rajesh Mehta y a la Dra. Neena Raina, de la Oficina Regional de la OMS para Asia Sudoriental. La OMS, los CDC y la ICBDSR agradecen los aportes técnicos de los participantes del taller regional para la vigilancia de anomalías congénitas.

## ● Apoyo financiero

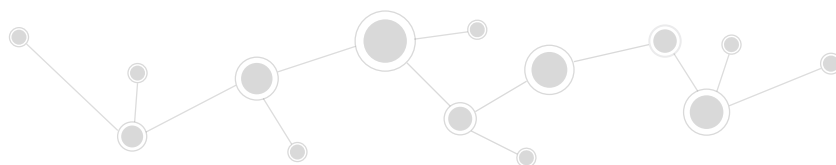
---

La OMS agradece a los CDC de los EE. UU., y en particular al Centro Nacional de Defectos Congénitos y Discapacidades del Desarrollo, el apoyo financiero prestado para la publicación del presente atlas en el marco del acuerdo de cooperación 5 E11 DP002196, *Prevención mundial de las enfermedades no transmisibles y promoción de la salud*.

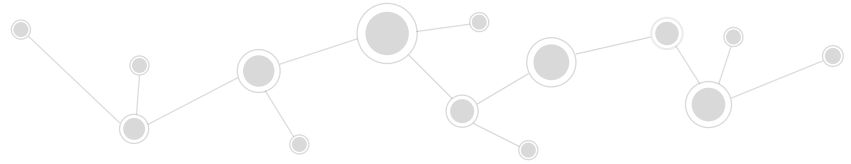


## Índice

<b>Abreviaciones</b>	<b>vi</b>
<b>Objetivos del atlas</b>	<b>1</b>
<b>Malformaciones congénitas del sistema nervioso: defectos del tubo neural</b>	<b>2</b>
Anencefalia (Q00.0)	4
Craneorraquisquisis (Q00.1)	4
Iniencefalia (Q00.2)	5
Encefalocele frontal (Q01.0)	6
Encefalocele nasofrontal (Q01.1)	6
Encefalocele occipital (Q01.2)	6
Encefalocele parietal (Q01.80)	7
Encefalocele orbitario (Q01.81)	7
Encefalocele nasal (Q01.82)	7
Espina bífida cervical	8
Espina bífida cervical con hidrocefalia (Q05.0)	9
Espina bífida cervical sin hidrocefalia (Q05.5)	9
Espina bífida torácica	10
Espina bífida torácica con hidrocefalia (Q05.1)	11
Espina bífida torácica sin hidrocefalia (Q05.6)	11
Espina bífida lumbar	12
Espina bífida lumbar con hidrocefalia (Q05.2)	13
Espina bífida lumbar sin hidrocefalia (Q05.7)	13
Espina bífida sacra	14
Espina bífida sacra con hidrocefalia (Q05.3)	15
Espina bífida sacra sin hidrocefalia (Q05.8)	15
<b>Paladar hendido y labio fisurado</b>	<b>16</b>
Paladar hendido(Q35.5)	16
Labio fisurado bilateral (Q36.0)	16
Labio fisurado, especificado como unilateral (Q36.9, Q36.90)	16
Hendidura del paladar duro con labio fisurado bilateral (Q37.0)	17
Hendidura del paladar duro con labio fisurado, especificado como unilateral (Q37.10)	17
<b>Malformaciones congénitas de los órganos genitales</b>	<b>18</b>
Hipospadias (Q54, Q54.0, Q54.1, Q54.2, Q54.3, Q54.8, Q54.9)	18



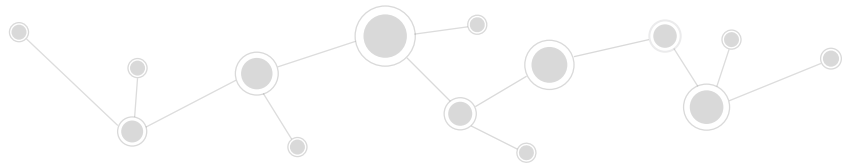
<b>Malformaciones y deformidades congénitas del sistema osteomuscular</b>	<b>19</b>
Pie equinovaro ( <i>talipes equinovarus</i> ) (Q66.0)	19
Defectos por reducción de las extremidades superiores e inferiores	19
Ausencia congénita completa de una o ambas extremidades superiores; amelia de miembro superior (Q71.0)	19
Ausencia congénita del brazo y el antebrazo con presencia de la mano; focomelia de miembro superior (Q71.1)	20
Ausencia congénita del antebrazo y de la mano (Q71.2)	20
Ausencia congénita de la mano y de uno o varios dedos (Q71.3)	20
Ausencia congénita de uno o varios dedos de la mano (resto de la mano intacta) (Q71.30)	21
Ausencia o hipoplasia del pulgar (resto de los dedos intactos) (Q71.31)	21
Defecto por reducción longitudinal del radio: mano deforme o contrahecha (congénita) (radial), mano zamba (congénita), mano zamba radial, ausencia del radio (Q71.4)	22
Defecto por reducción longitudinal del cúbito (Q71.5)	22
Mano hendida congénita (Q71.6)	23
Ausencia congénita completa de una o ambas extremidades inferiores; amelia de miembro inferior (Q72.0)	23
Ausencia congénita del muslo y la pierna con presencia del pie; focomelia de miembro inferior (Q72.1)	23
Ausencia congénita de la pierna y del pie (Q72.2)	24
Ausencia congénita del pie y de uno o varios dedos (Q72.3)	24
Ausencia o hipoplasia congénita de uno o varios dedos del pie con el resto del pie intacto (Q72.30)	24
Ausencia o hipoplasia del primer dedo del pie con presencia de los demás dedos (Q72.31)	25
Defecto por reducción longitudinal del fémur (Q72.4)	25
Defecto por reducción longitudinal de la tibia (Q72.5)	25
Defecto por reducción longitudinal del peroné; aplasia/hipoplasia del peroné (Q72.6)	26
Pie hendido congénito (Q72.7)	26
Exómfalos/onfalocele (Q79.2)	27
Gastrosquisis (Q79.3)	28



## Abreviaciones

<b>CDC</b>	Centros para el Control y la Prevención de Enfermedades (EE. UU.)
<b>CIE-10</b>	<i>Clasificación Estadística Internacional de Enfermedades y Problemas de Salud Conexos, décima revisión</i>
<b>EE. UU.</b>	Estados Unidos de América
<b>ICBDSR</b>	Organización Internacional de Vigilancia e Investigación de los Defectos Congénitos
<b>NCBDDD</b>	Centro Nacional de Defectos Congénitos y Discapacidades del Desarrollo (CDC, EE. UU.)
<b>OMS</b>	Organización Mundial de la Salud
<b>RCPCH</b>	Royal College of Paediatrics and Child Health





## ● Objetivos del atlas

---

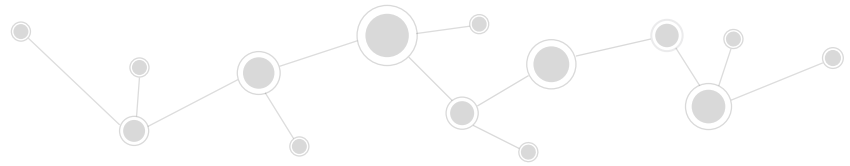
Las anomalías congénitas, también conocidas como defectos congénitos, son anormalidades estructurales o funcionales (como los trastornos metabólicos) que están presentes desde el nacimiento. Constituyen un grupo variado de afecciones de origen prenatal que pueden deberse a defectos monogénicos, alteraciones cromosómicas, herencia multifactorial, teratógenos ambientales o carencia de micronutrientes.

Este *Atlas de algunos defectos congénitos* complementa el texto *Vigilancia de anomalías congénitas: Manual para gestores de programas* y se ha concebido como ayuda para la elaboración, implementación y mejora permanente de programas de vigilancia de anomalías congénitas, en particular en países con recursos humanos y económicos limitados.

En él las anomalías congénitas se codifican según la *Clasificación Estadística Internacional de Enfermedades y Problemas de Salud Conexos*, décima revisión (CIE-10) y la ampliación de esta elaborada por el Royal College of Paediatrics and Child Health (RCPCH).

Este Atlas presenta ilustraciones y fotografías de una serie de anomalías congénitas que son lo bastante graves como para que se detecten en los primeros días de vida. Además, por su gravedad y frecuencia, estas anomalías tienen un considerable impacto en la salud pública, y en algunas de ellas cabe la prevención primaria. Cuando se utilicen junto con el manual, las ilustraciones y las fotografías ayudarán al lector a:

- elaborar una lista inicial de anomalías congénitas que podrían ser objeto de vigilancia;
- describir los instrumentos necesarios para definir y codificar los casos identificados;
- definir cuales anomalías congénitas concretas serán objeto de vigilancia.



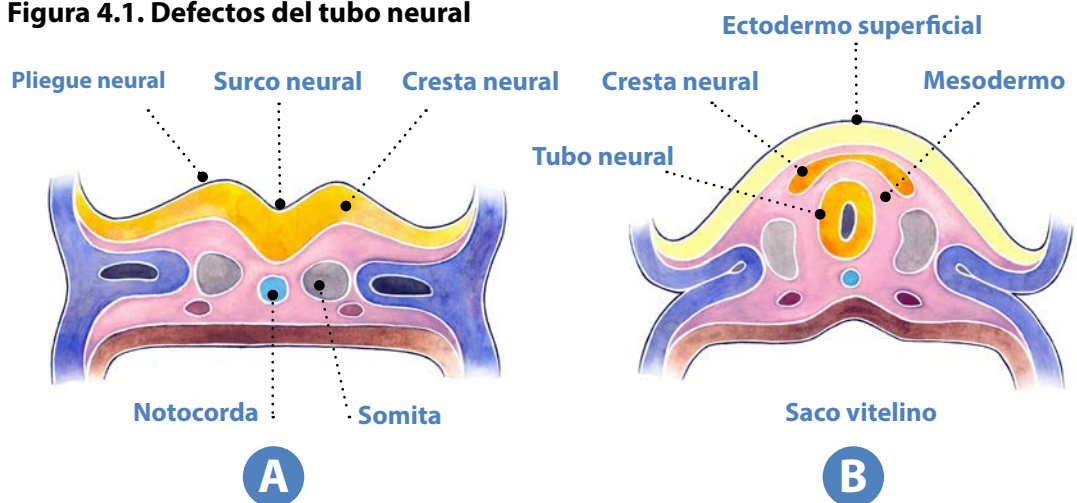
## Malformaciones congénitas del sistema nervioso: defectos del tubo neural

Los defectos del tubo neural afectan al encéfalo y la médula espinal y se encuentran entre las anomalías congénitas más frecuentes (véase la figura 4.1). La imagen A muestra una sección transversal del extremo rostral del embrión unas tres semanas después de la concepción en la que se observa el surco neural en proceso de cierre, situado sobre la notocorda. Los pliegues neurales son los márgenes elevados del tubo neural, coronados por la cresta neural, y delimitan el surco neural central. La imagen B muestra una sección transversal de la porción media del embrión tras el cierre del tubo neural. Este, que en última instancia dará origen a la médula espinal, está ahora cubierto por el ectodermo de superficie (que más tarde formará la piel). A partir del mesodermo intermedio se formará la columna vertebral. La notocorda está regresando. La imagen C muestra los rasgos clínicos y de desarrollo de los principales tipos de defectos del tubo neural. El esquema central es la visión dorsal de un embrión en desarrollo en la que se observa un tubo neural que está cerrado en el centro, pero sigue abierto en los extremos craneal y caudal. Las líneas de puntos A y B representan las secciones transversales de las imágenes A y B. Las bandas sombreadas apuntan a la región del tubo neural relacionada con cada defecto.

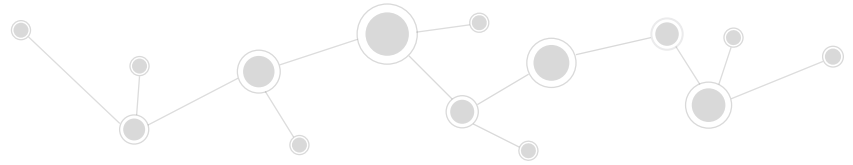
En anencefalia, la ausencia del cerebro y la bóveda craneal puede ser total o parcial. La craneorraquisquisis se caracteriza por anencefalia acompañada de un defecto óseo contiguo de la columna vertebral y exposición del tejido neural. En la espina bífida abierta, un defecto óseo de los arcos vertebrales posteriores (en este caso, las vértebras torácicas inferiores) está acompañado por una hernia del tejido neural y las meninges y no está cubierto por la piel. En la iniencefalia, disrafias en la región occipital se acompañan de retroflexión severa del cuello y el tronco. En el encefalocele, el cerebro y las meninges están herniadas a través de un defecto en la bóveda craneal. En la espina bífida cerrada, a diferencia de la espina bífida abierta, el defecto óseo de los arcos vertebrales posteriores (en este caso, las vértebras lumbares), las meninges herniadas, y el tejido neural están cubiertos por la piel.

Los tipos más frecuentes de defectos del tubo neural son la anencefalia, el encefalocele y la espina bífida.

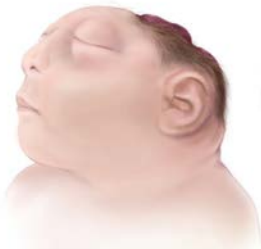**Figura 4.1. Defectos del tubo neural**



Fuente: adaptado de Botto et al., N. Engl. J. Med. 1999; 341:1509-1519, con autorización de la editorial.



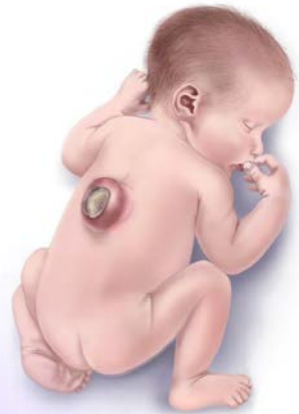**Anencefalia**



**Craneorraquisquisis**



**Espina bífida abierta**



Neuroporo craneal

A

B

Neuroporo caudal

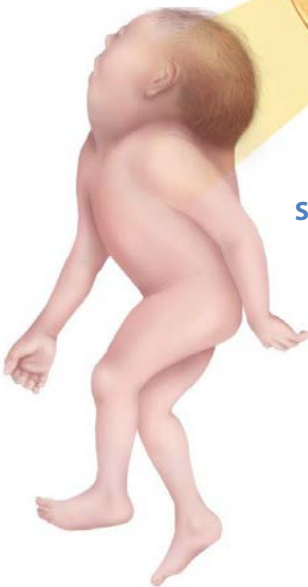C

Pliegue neural

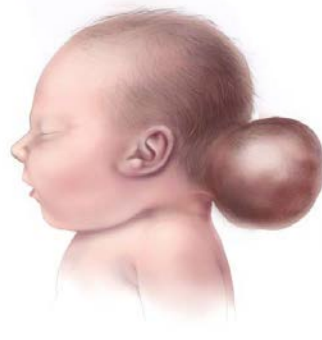Somita

Surco neural

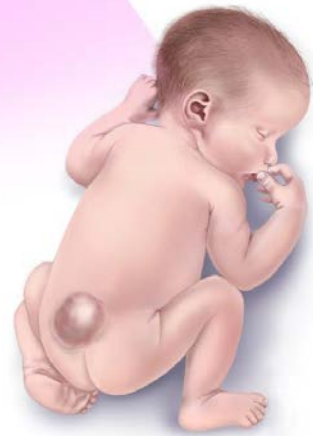**Iniencefalia**

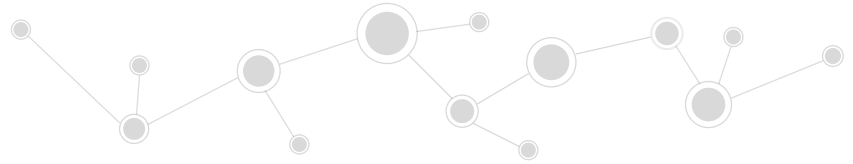


**Encefalocele**



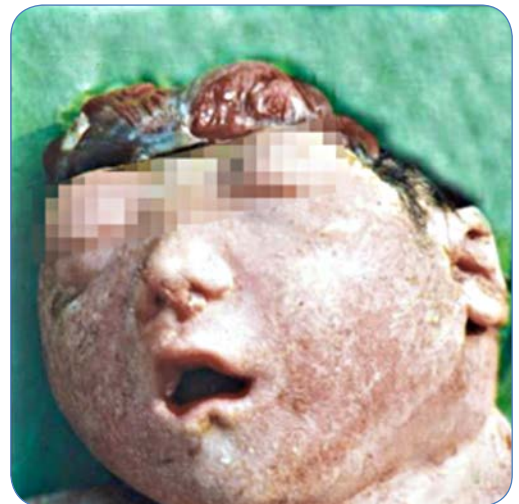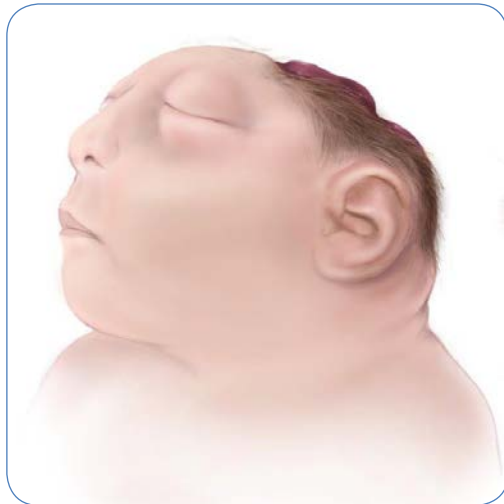**Espina bífida cubierta/cerrada**





### **Anencefalia (Q00.0)**

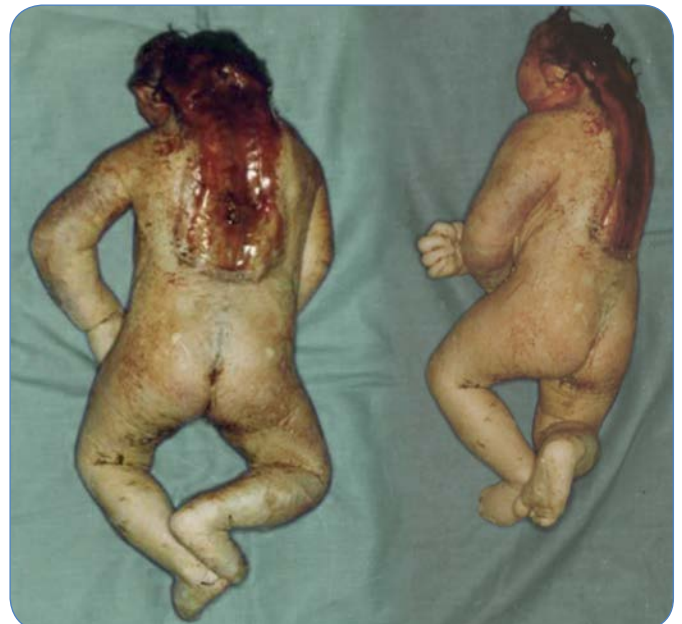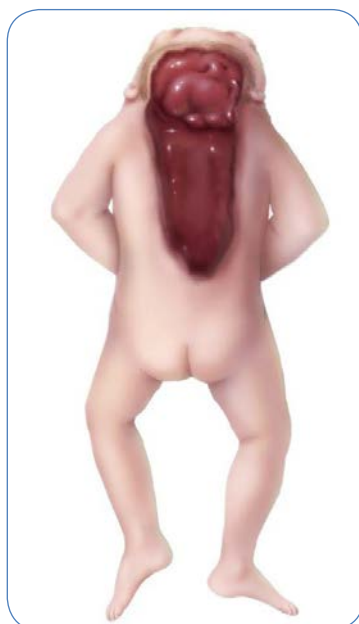Ausencia total o parcial del encéfalo y ausencia total o parcial de la bóveda craneal y la piel que la recubre.



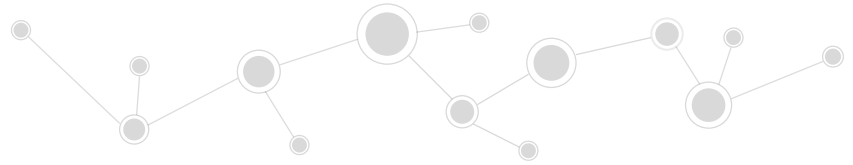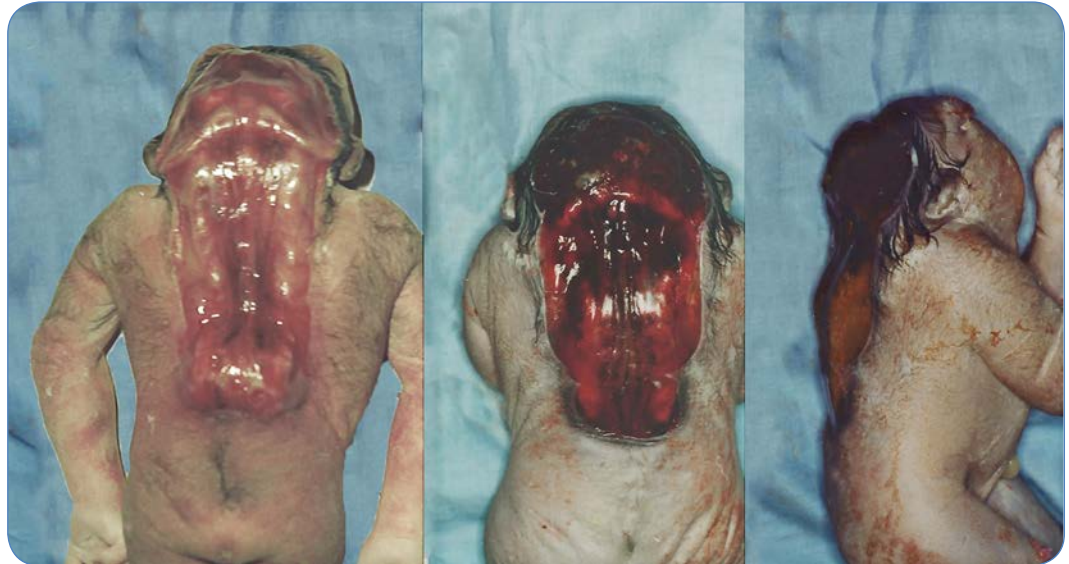
*Fotografía:* cortesía del proyecto de colaboración entre los CDC y la Universidad de Medicina de Beijing.

### **Craneorraquisis (Q00.1)**

La presencia de anencefalia con un defecto contiguo de la columna vertebral y sin meninges que recubran el tejido neural (raquisis).



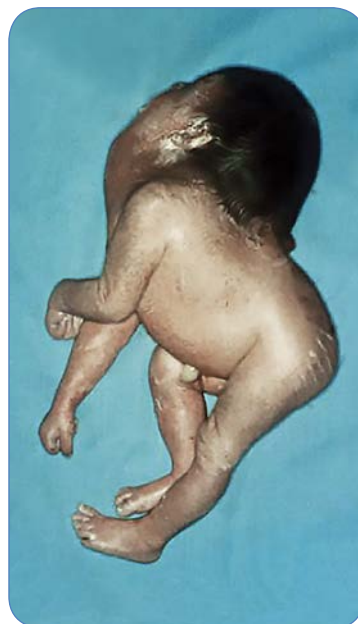*Fotografías:* cortesía del proyecto de colaboración entre los CDC y la Universidad de Medicina de Beijing.



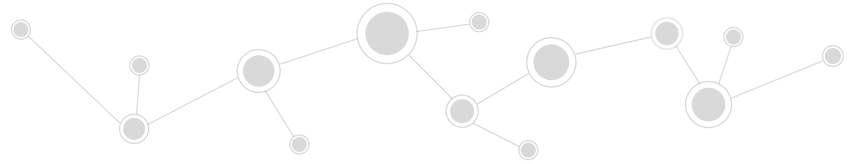
*Fotografías: cortesía del proyecto de colaboración entre los CDC y la Universidad de Medicina de Beijing.*

### **Iniencefalia (Q00.2)**

Raro y complejo defecto del tubo neural que se caracteriza por una retroflexión extrema de la cabeza, combinada en grado variable con una raquisquisis de la columna cervical y torácica y, más raramente, con un encefalocele occipital. En la iniencefalia, el cráneo está siempre cerrado.



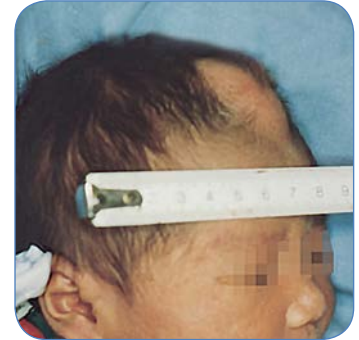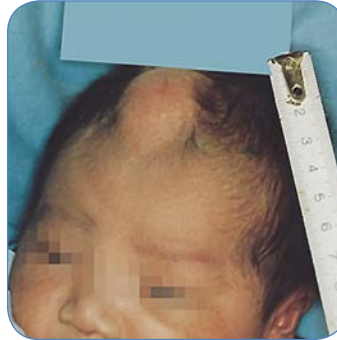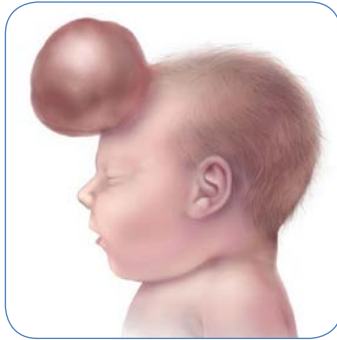*Fotografía: cortesía del proyecto de colaboración entre los CDC y la Universidad de Medicina de Beijing.*



### Encefalocele frontal (Q01.0)

Hernia de tejido encefálico, generalmente cubierta por meninges, a través de un defecto del hueso frontal.

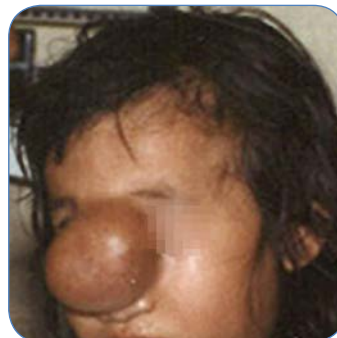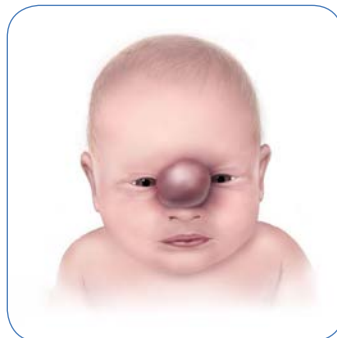
*Fotografías:* cortesía del proyecto de colaboración entre los CDC y la Universidad de Medicina de Beijing.



### Encefalocele nasofrontal (Q01.1)

Hernia de tejido encefálico, generalmente cubierta por meninges, a través de una abertura entre los huesos frontal y etmoides.

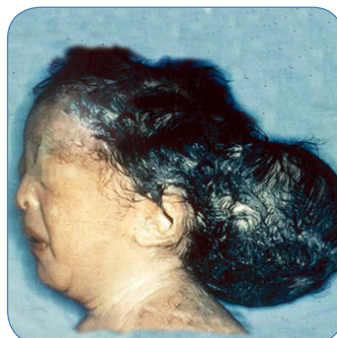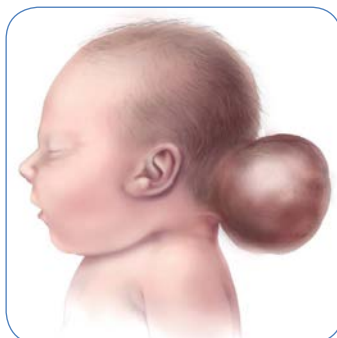*Fotografía:* cortesía del Dr Jaime Frías (EE.UU.).

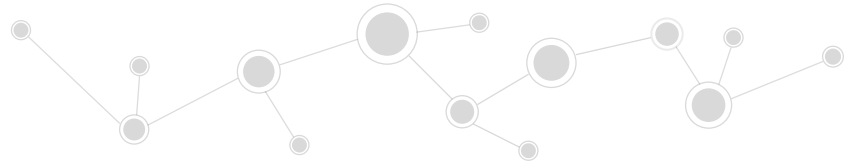


### Encefalocele occipital (Q01.2)

Hernia de tejido encefálico, generalmente cubierta por meninges, a través de una abertura en el hueso occipital.

*Fotografía:* cortesía del proyecto de colaboración entre los CDC y la Universidad de Medicina de Beijing.

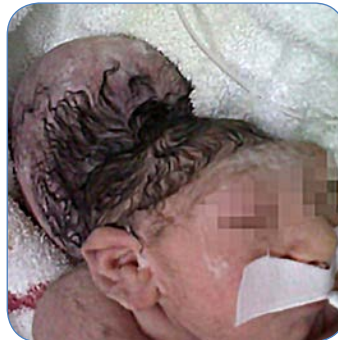
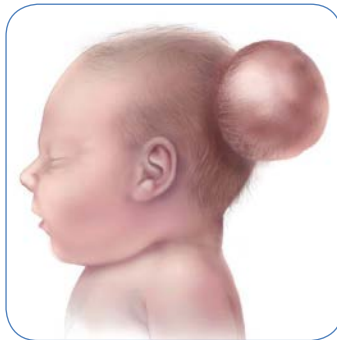


### **Encefalocele parietal (Q01.80)**

Hernia de tejido encefálico, generalmente cubierta por meninges, a través de una abertura en uno de los huesos parietales.

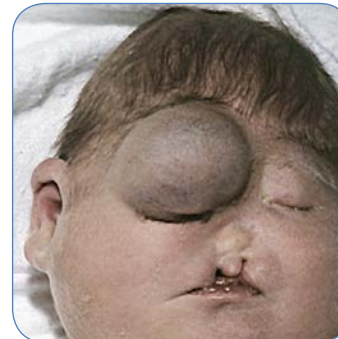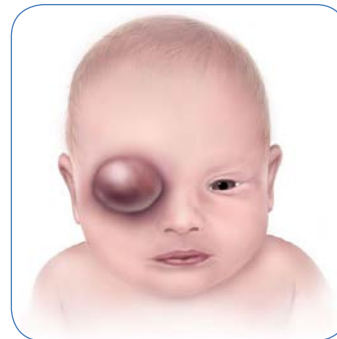*Fotografía:* cortesía del Registro Nacional de Anomalías Congénitas de Argentina (RENAC), Centro Nacional de Genética Médica, ANLIS, Ministerio de Salud de la Nación.



### **Encefalocele orbitario (Q01.81)**

Hernia de tejido encefálico, generalmente cubierta por meninges, a través de una de las órbitas.

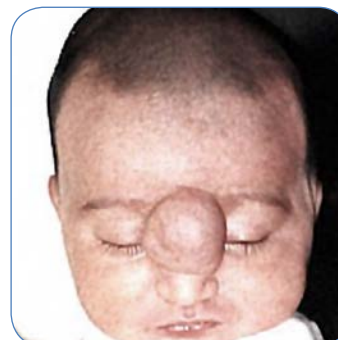
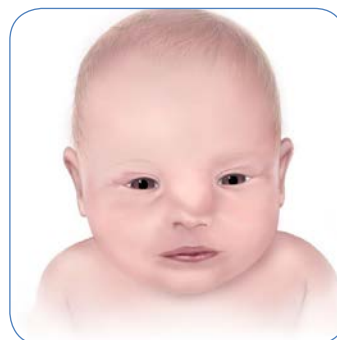*Fotografía:* cortesía del Dr Jaime Frías (EE.UU.).

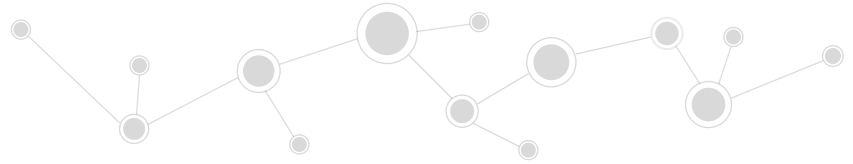


### **Encefalocele nasal (Q01.82)**

Hernia de tejido encefálico, generalmente cubierta por meninges, a través de una abertura en la región nasal.

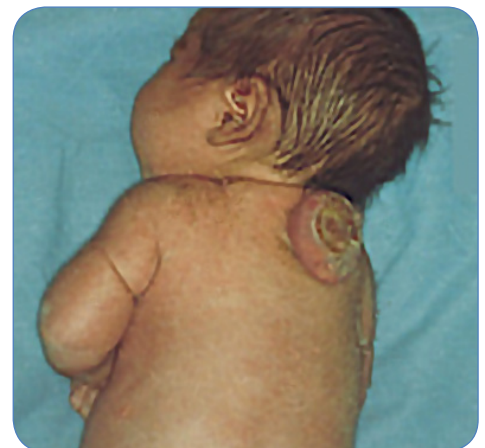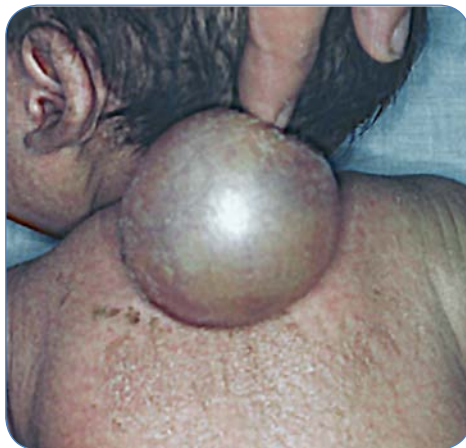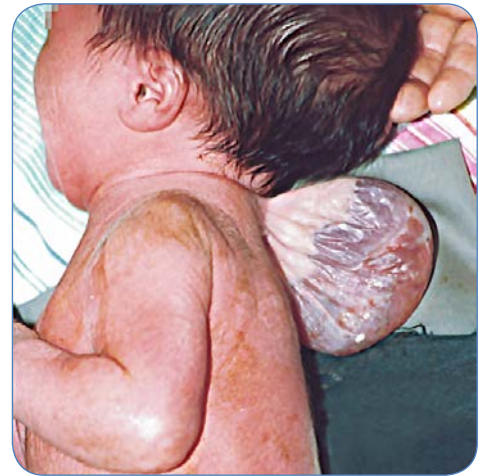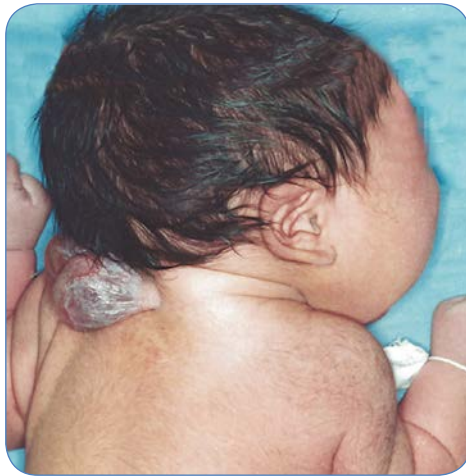*Fotografía:* cortesía del Estudio Colaborativo Latino Americano de Malformaciones Congénitas (ECLAMC).





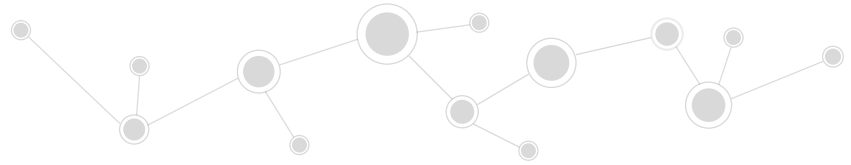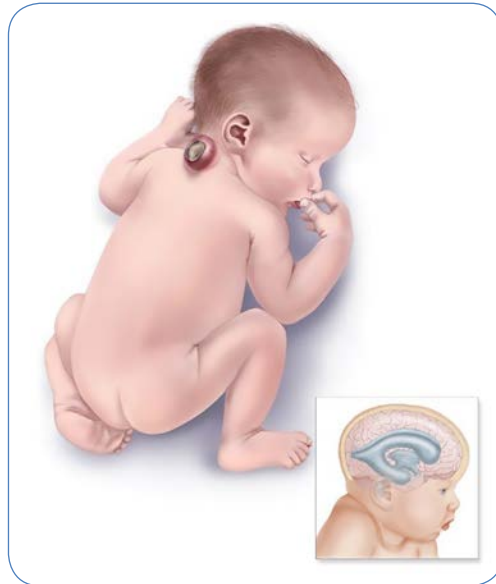
### Espina bífida cervical

La mayoría de los casos de espina bífida cervical desarrollan hidrocefalia, aunque esta puede no ser evidente en el momento del nacimiento; por consiguiente, en dicho momento podría resultar difícil codificar la espina bífida cervical con hidrocefalia o sin ella. Es importante observar estrechamente a estos neonatos para decidir si está indicado el referido quirúrgico para colocar una válvula de derivación del líquido cefalorraquídeo.



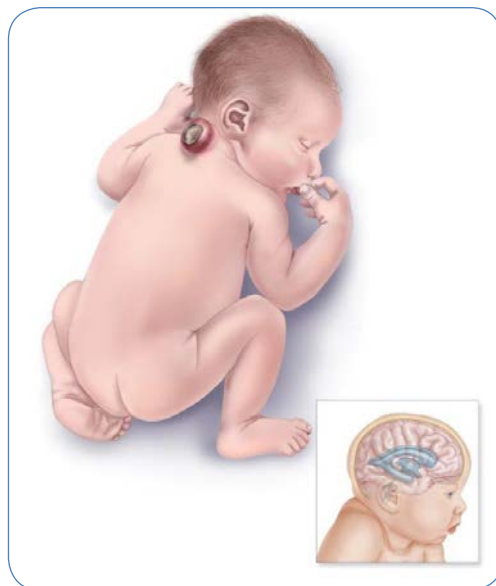*Fotografías:* cortesía del proyecto de colaboración entre los CDC y la Universidad de Medicina de Beijing.





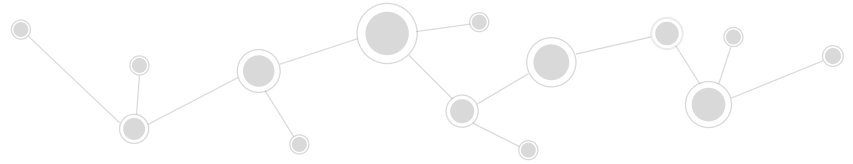
***Espina bífida cervical con hidrocefalia (Q05.0)***

Hernia de las meninges, de la médula espinal o de todas ellas a través de una abertura de la región cervical de la columna vertebral, asociada con hidrocefalia. Puede ser abierta, con o sin recubrimiento de membranas, o estar cerrada cubierta por piel de aspecto normal. La hidrocefalia es consecuencia de la obstrucción del flujo de líquido cefalorraquídeo causada por la hernia del rombencéfalo propia de la malformación de Chiari de tipo II.



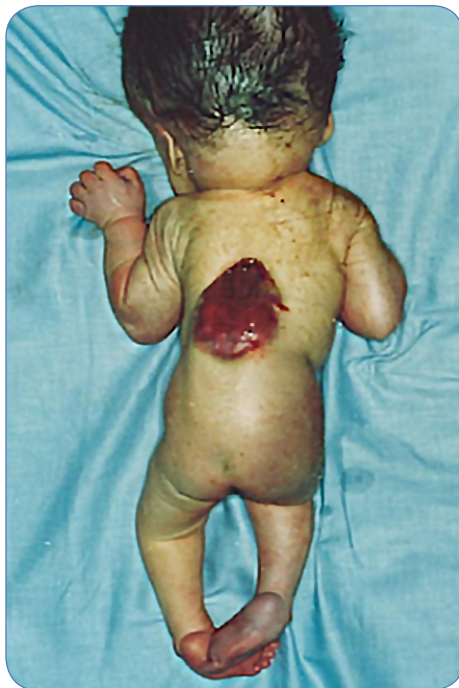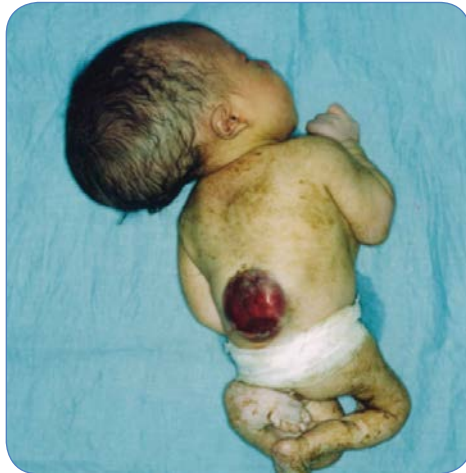***Espina bífida cervical sin hidrocefalia (Q05.5)***

Hernia de las meninges, de la médula espinal o de todas ellas a través de una abertura en la región cervical de la columna vertebral. Puede ser abierta, con o sin recubrimiento de membranas, o estar cerrada cubierta por piel de aspecto normal.

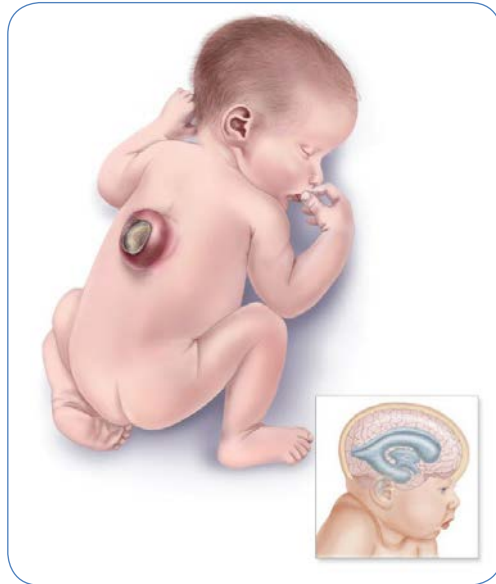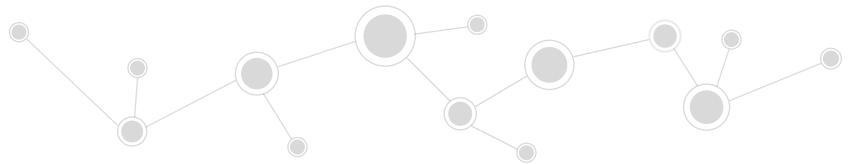


### Espina bífida torácica

La mayoría de los casos de espina bífida torácica desarrollan hidrocefalia, aunque puede no ser evidente en el momento del nacimiento; por consiguiente, en dicho momento podría resultar difícil codificar la espina bífida torácica con hidrocefalia o sin ella. Es importante observar estrechamente a estos neonatos para decidir si está indicado el referido quirúrgico para colocar una válvula de derivación del líquido cefalorraquídeo.

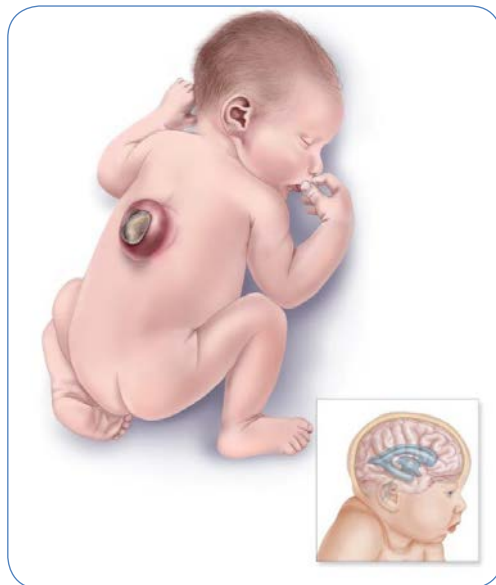

*Fotografías:* cortesía del proyecto de colaboración entre los CDC y la Universidad de Medicina de Beijing.



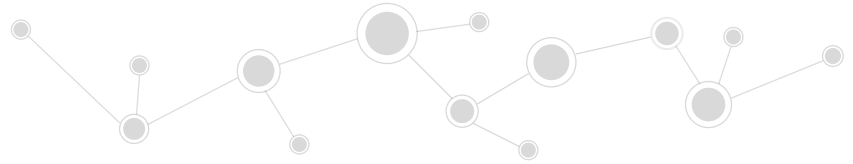
***Espina bífida torácica con hidrocefalia (Q05.1)***

Hernia de las meninges, de la médula espinal o de todas ellas a través de una abertura de la región torácica de la columna vertebral, asociada con hidrocefalia. Puede ser abierta, con o sin recubrimiento de membranas, o estar cerrada cubierta por piel de aspecto normal. La hidrocefalia es consecuencia de la obstrucción del flujo de líquido cefalorraquídeo causada por la hernia del rombencéfalo propia de la malformación de Chiari de tipo II.



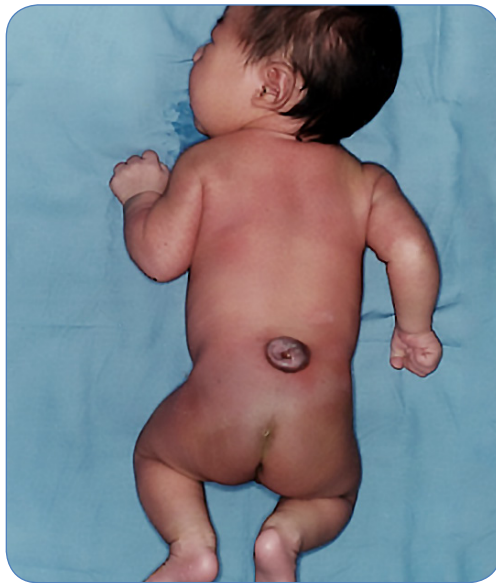***Espina bífida torácica sin hidrocefalia (Q05.6)***

Hernia de las meninges, de la médula espinal o de todas ellas a través de una abertura en la región torácica de la columna vertebral. Puede ser abierta, con o sin recubrimiento de membranas, o estar cerrada cubierta por piel de aspecto normal.

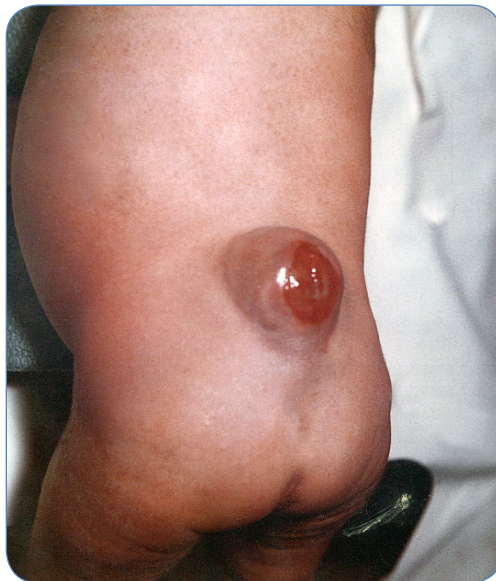
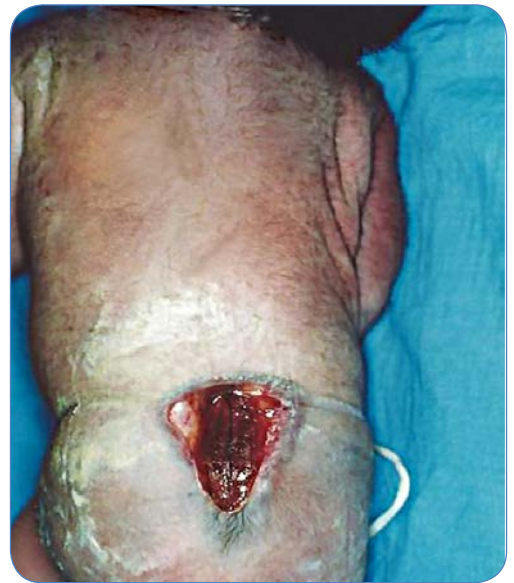
### Espina bífida lumbar

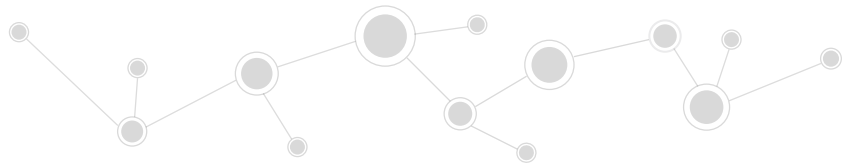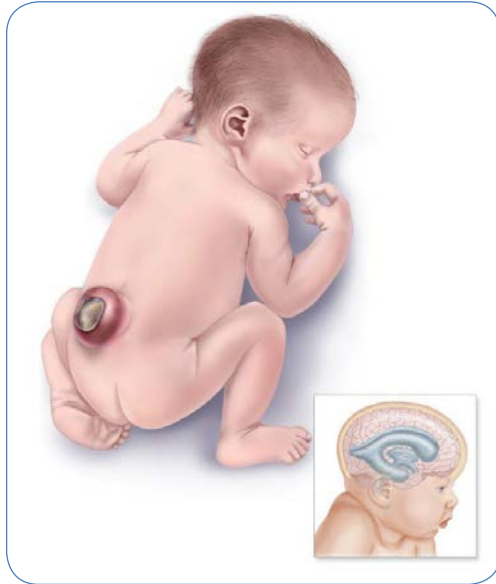
Algunos casos de espina bífida lumbar desarrollan hidrocefalia, aunque puede no ser evidente en el momento del nacimiento; por consiguiente, en dicho momento podría resultar difícil codificar la espina bífida lumbar con hidrocefalia o sin ella. Es importante observar estrechamente a estos neonatos para decidir si está indicado el referido quirúrgico para colocar una válvula de derivación del líquido cefalorraquídeo.



*Fotografías:* cortesía del proyecto de colaboración entre los CDC y la Universidad de Medicina de Beijing.

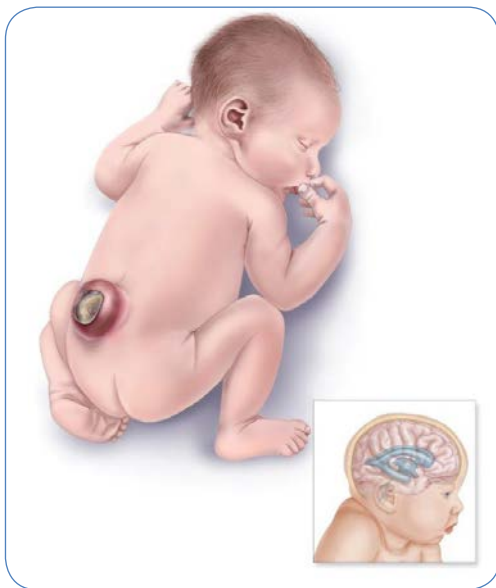

*Fotografía:* cortesía de la Dra Idalina Montes, y el Dr Rafael Longo (Puerto Rico).



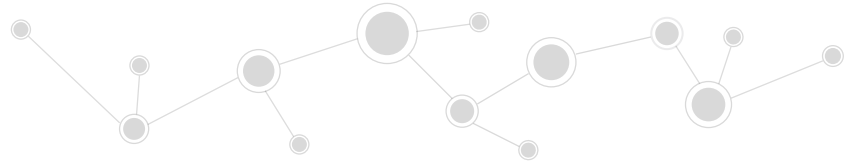
***Espina bífida lumbar sin hidrocefalia (Q05.7)***

Hernia de las meninges, de la médula espinal o de todas ellas a través de una abertura en la región lumbar de la columna vertebral. Puede ser abierta, con o sin recubrimiento de membranas, o estar cerrada cubierta por piel de aspecto normal.



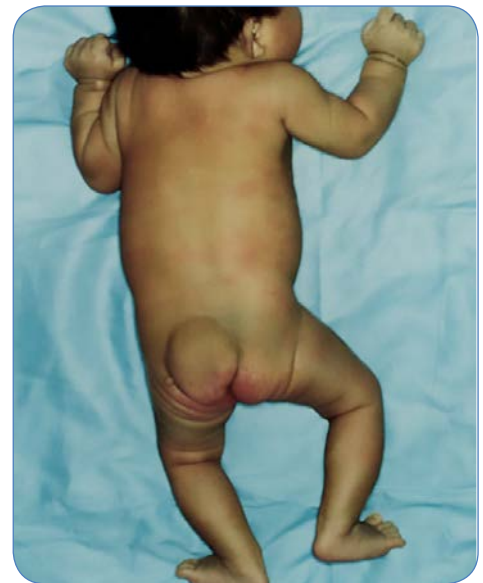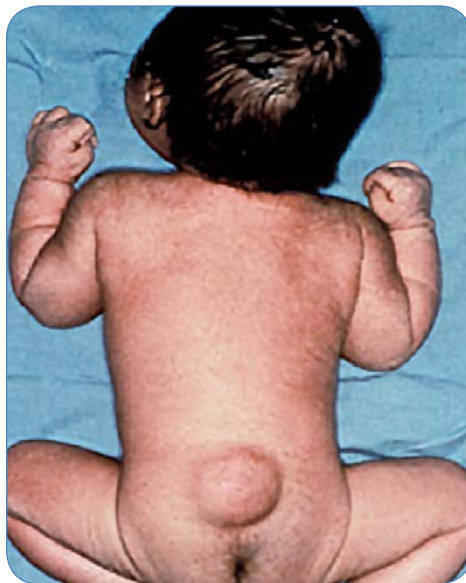***Espina bífida lumbar con hidrocefalia (Q05.2)***

Hernia de las meninges, de la médula espinal o de todas ellas a través de una abertura de la región lumbar de la columna vertebral, asociada con hidrocefalia. Puede ser abierta, con o sin recubrimiento de membranas, o estar cerrada cubierta por piel de aspecto normal. La hidrocefalia es consecuencia de la obstrucción del flujo de líquido cefalorraquídeo causada por la hernia del rombencéfalo propia de la malformación de Chiari de tipo II.

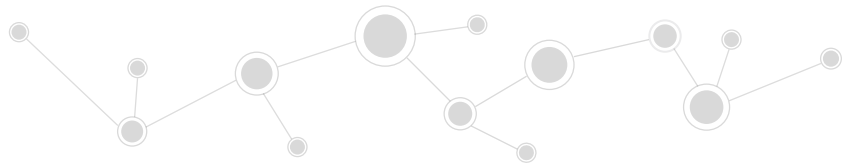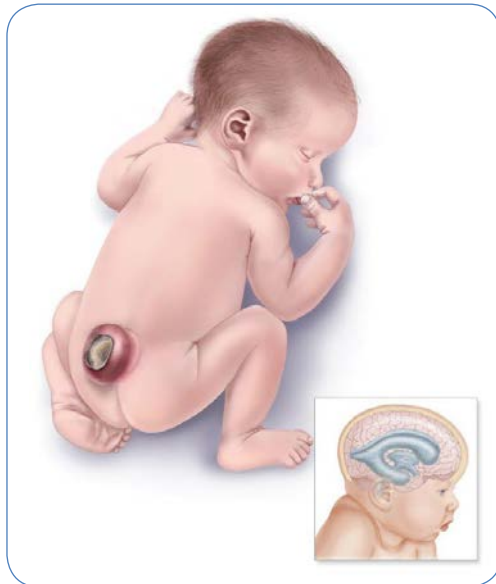


### Espina bífida sacra

En comparación con los otros tipos de espina bífida, son pocos los casos de espina bífida sacra que desarrollan hidrocefalia. La presencia de esta en neonatos con espina bífida sacra puede no ser evidente en el momento del nacimiento, por lo que en dicho momento podría resultar difícil codificar la espina bífida sacra con o sin hidrocefalia. Es importante observar estrechamente a estos neonatos para decidir si está indicado el referido quirúrgico para colocar una válvula de derivación del líquido cefalorraquídeo.

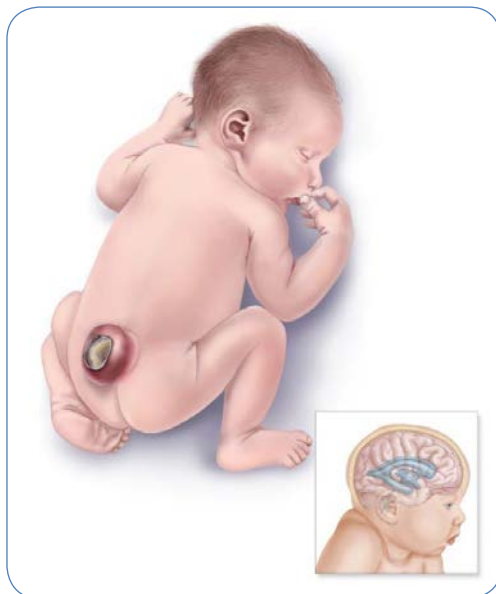

*Fotografías:* cortesía del proyecto de colaboración entre los CDC y la Universidad de Medicina de Beijing.



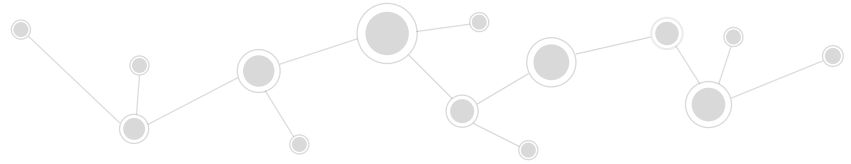
***Espina bífida sacra con hidrocefalia (Q05.3)***

Hernia de las meninges, de la médula espinal o de todas ellas a través de una abertura de la región sacra de la columna vertebral, asociada con hidrocefalia. Puede ser abierta, con o sin recubrimiento de membranas, o estar cerrada cubierta por piel de aspecto normal. La hidrocefalia es consecuencia de la obstrucción del flujo de líquido cefalorraquídeo causada por la hernia del rombencéfalo propia de la malformación de Chiari de tipo II



***Espina bífida sacra sin hidrocefalia (Q05.8)***

Hernia de las meninges, de la médula espinal o de todas ellas a través de una abertura de la región sacra de la columna vertebral. Puede ser abierta, con o sin recubrimiento de membranas, o estar cerrada cubierta por piel de aspecto normal.

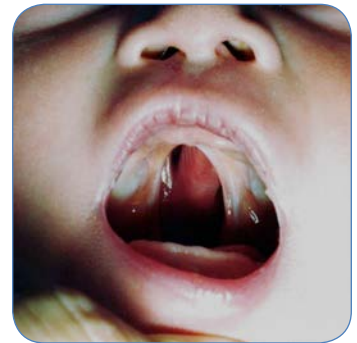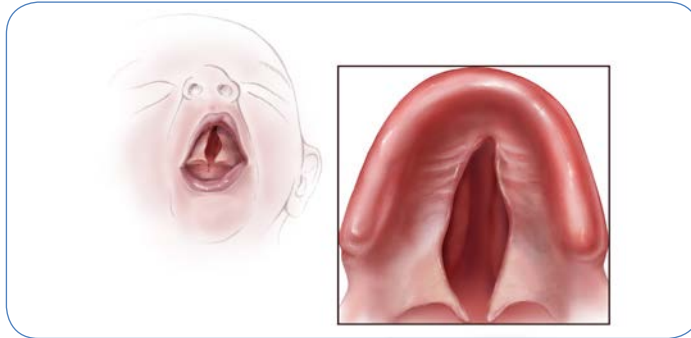


## ● Paladar hendido y labio fisurado

### Paladar hendido (Q35.5)

La hendidura del paladar puede afectar al paladar duro y al blando o solo a este.

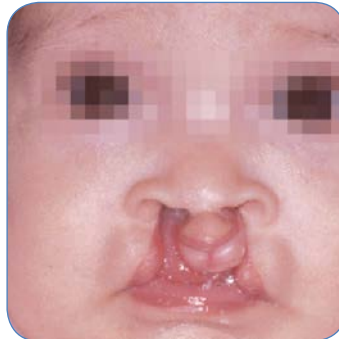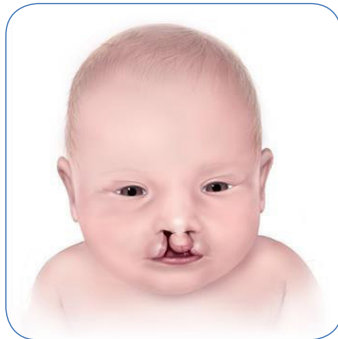*Fotografía:* cortesía del proyecto de colaboración entre los CDC y la Universidad de Medicina de Beijing.



### Labio fisurado bilateral (Q36.0)

Fisura (o hendidura) bilateral, parcial o completa, del labio superior que puede asociarse con una fisura de la encía.

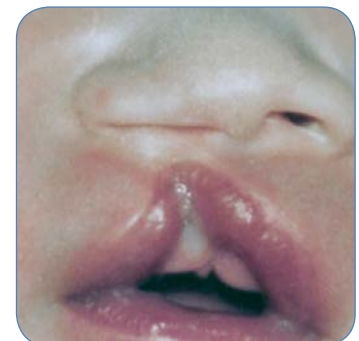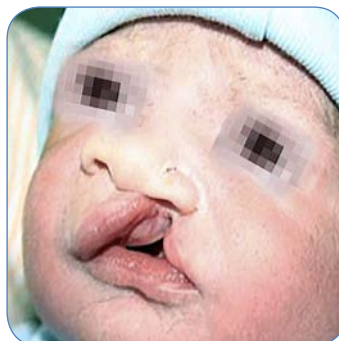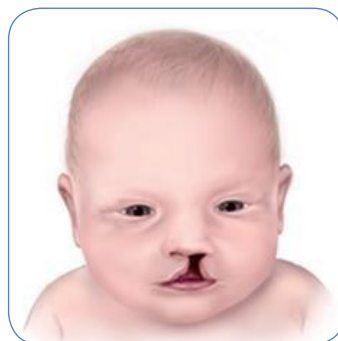
*Fotografía:* cortesía del Dr Pedro Santiago y el Dr Miguel Yáñez (EE. UU.).



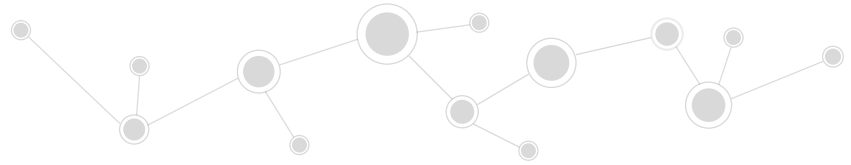
### Labio fisurado, especificado como unilateral (Q36.9, Q36.90)

Fisura (o hendidura) unilateral, parcial o completa, del labio superior que puede asociarse con una fisura de la encía.

*Fotografías:* cortesía del Dr Jaime Frías (EE. UU.) (*centro*) y del proyecto de colaboración entre los CDC y la Universidad de Medicina de Beijing (*derecha*).



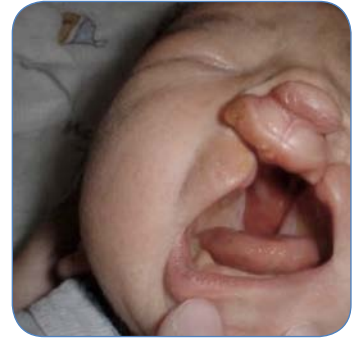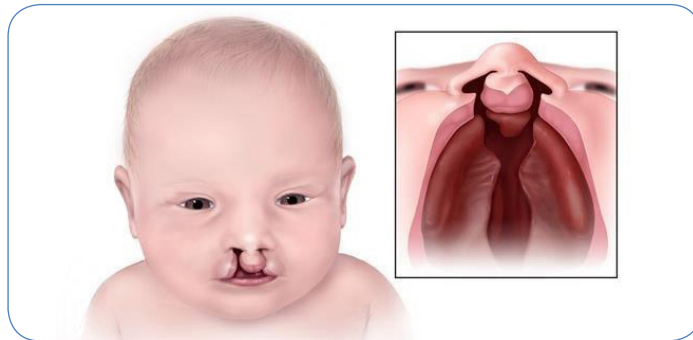




### **Hendidura del paladar duro con labio fisurado bilateral (Q37.0)**

Fisura bilateral, parcial o completa del labio superior asociada con paladar hendido.

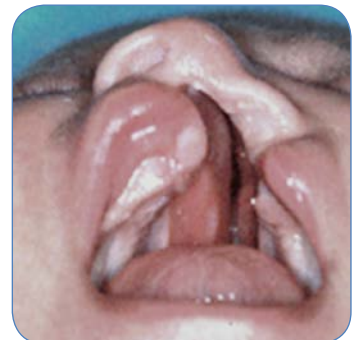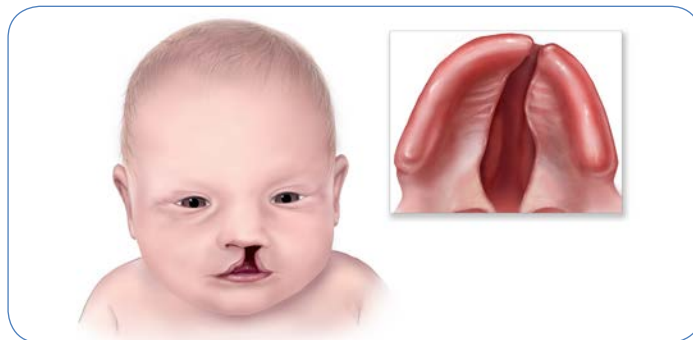
*Fotografía:* cortesía del Estudio Colaborativo Latino Americano de Malformaciones Congénitas (ECLAMC).

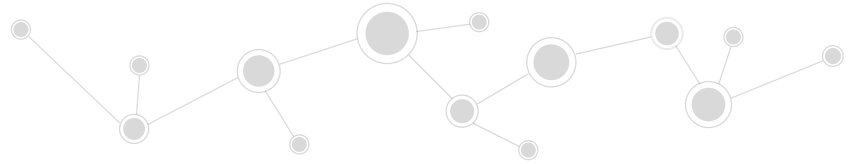


### **Hendidura del paladar duro con labio fisurado, especificado como unilateral (Q37.10)**

Fisura unilateral, parcial o completa del labio superior asociada con paladar hendido.

*Fotografía:* cortesía del Dr Pedro Santiago y el Dr Miguel Yáñez (EE. UU.).





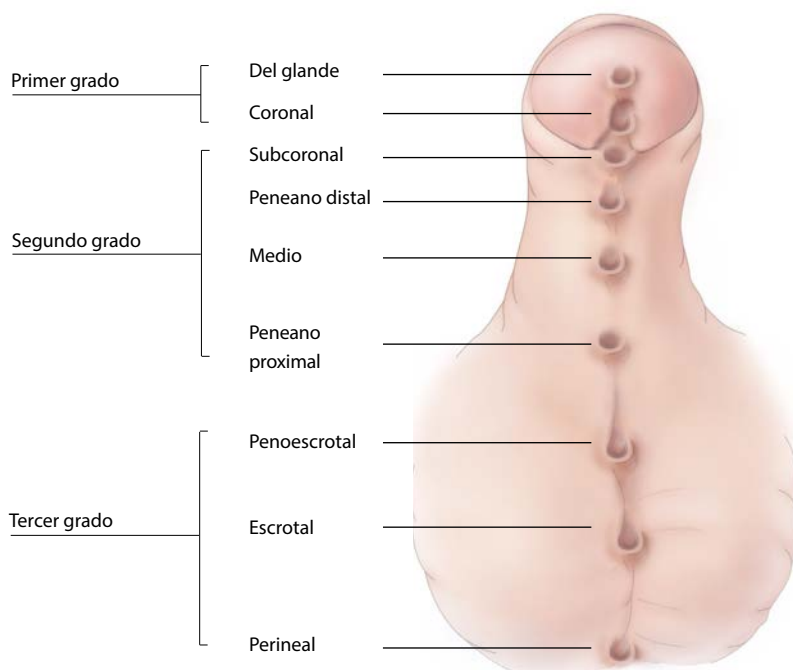
## ● Malformaciones congénitas de los órganos genitales

### Hipospadias (Q54, Q54.0, Q54.1, Q54.2, Q54.3, Q54.8, Q54.9)

Desplazamiento del meato uretral en sentido ventral y proximal respecto al extremo del pene; según la posición del meato se clasifica en:

- Primer grado (Q54.0): el meato uretral se ubica en el glande (hipospadias glandular) o la corona (hipospadias coronal).
- Segundo grado (Q54.1): el meato uretral se ubica en el surco balanoprepucial o coronal (hipospadias subcoronal) o en el eje del pene (hipospadias peneano distal, medio o proximal).
- Tercer grado (Q54.2, Q54.3): el meato uretral se ubica en la unión del pene y el escroto (hipospadias penoescrotal o escrotal) o el perineo (hipospadias perineoescrotal, perineal o pseudovaginal).

El acortamiento de la cara ventral del pene que se observa en el hipospadias puede causar una curvatura conocida como cuerda o encordamiento; es más frecuente en los casos graves, pero también puede ocurrir con independencia del hipospadias.



#### Subtipos:

**Q54** Hipospadias (evítese el uso de este código general si se dispone de información más específica)

**Q54.0** Hipospadias del glande: coronal/balánico o glandular

**Q54.1** Hipospadias peneano (hipospadias subcoronal)

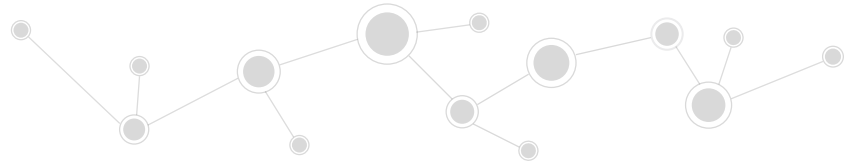
**Q54.2** Hipospadias penoescrotal

**Q54.3** Hipospadias perineal

**Q54.8** Otros hipospadias, excluye: hipospadias femenino (**Q52.81**)

**Q54.9** Hipospadias, sin otra especificación

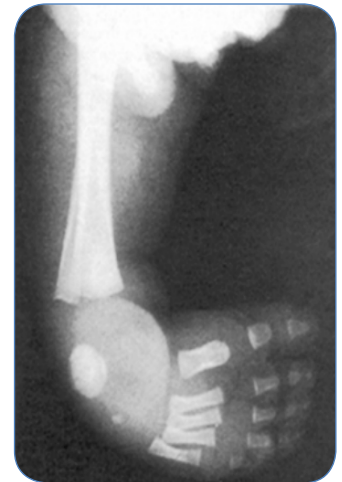
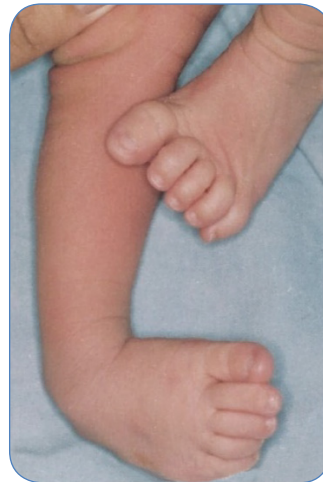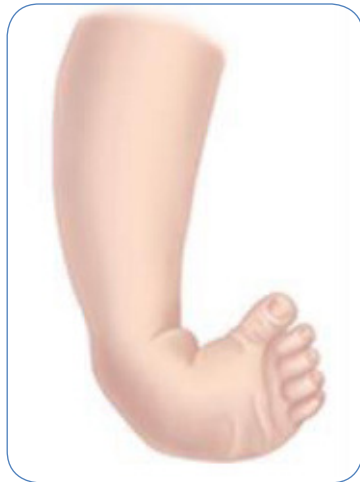*Nota:* La ilustración indica todas las localizaciones posibles de la malformación, pero no se observarán todas en un mismo caso.



## ● Malformaciones y deformidades congénitas del sistema osteomuscular

### **Pie equinvaro (talipes equinovarus) (Q66.0)**

Deformidad que combina el antepié y el retropié en equino (flexión plantar) y en varo (rotados hacia la línea media). Dicho de otro modo, el pie se dirige hacia abajo y hacia dentro y está rotado hacia fuera a lo largo del eje. Otras anomalías del pie y el tobillo comprenden el pie calcaneovalgo (*talipes calcaneovalgus*), en el que la articulación del tobillo está en flexión dorsal y el antepié se desvía hacia fuera, y el pie calcaneovaro (*talipes calcaneovarus*), en el que la articulación del tobillo está en flexión dorsal y el antepié se desvía hacia dentro.

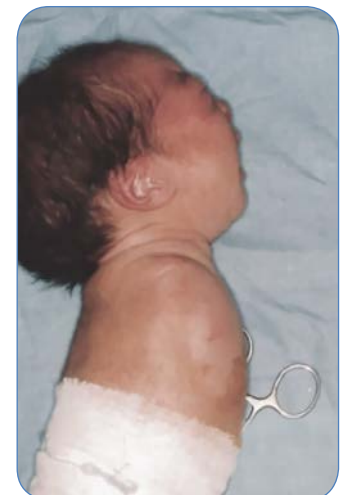
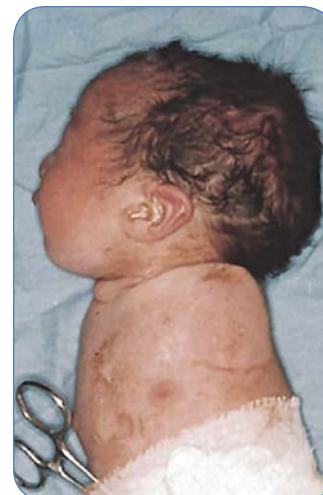
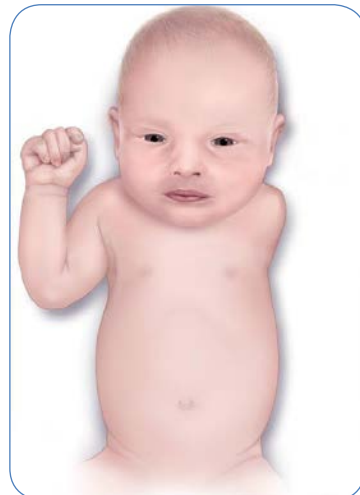Fotografía y radiografía:  
cortesía de la  
Dra Idalina Montes y el  
Dr Rafael Longo,  
(Puerto Rico).

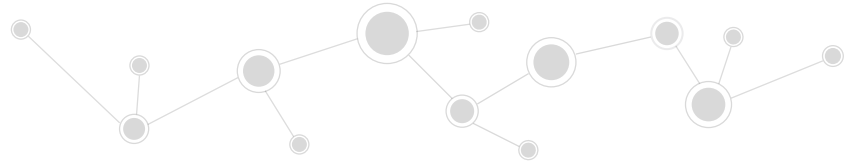
### **Defectos por reducción de las extremidades superiores e inferiores**

#### ***Ausencia congénita completa de una o ambas extremidades superiores; amelia de miembro superior (Q71.0)***

Ausencia completa de uno o ambos miembros superiores.

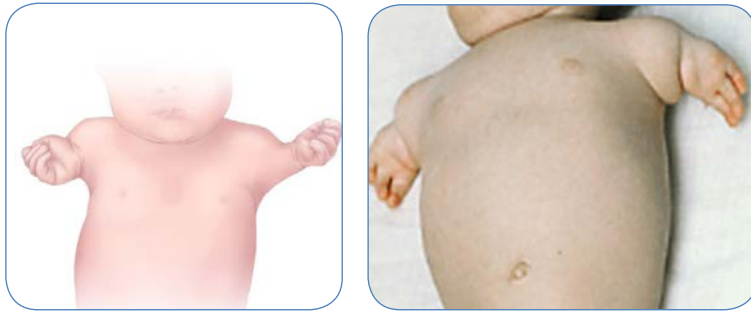

Fotografías: cortesía  
del proyecto de  
colaboración entre los  
CDC y la Universidad de  
Medicina de Beijing.



**Ausencia congénita del brazo y el antebrazo con presencia de la mano; focomelia de miembro superior (Q71.1)**

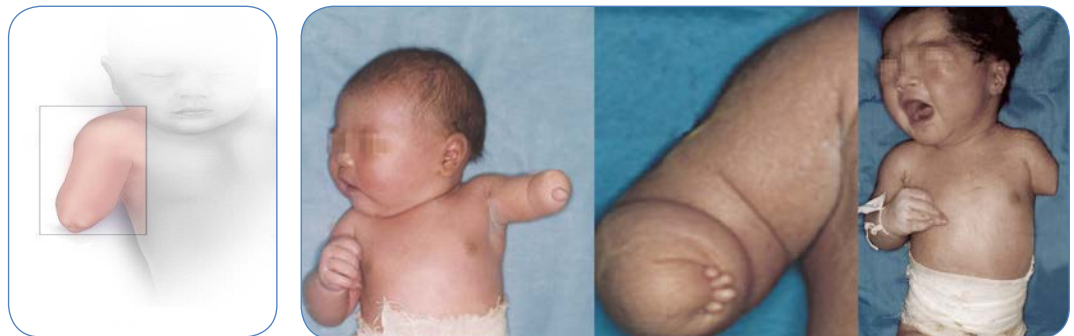Ausencia completa o parcial del brazo y el antebrazo, pero con la mano presente.



Fotografía: cortesía del Dr Jaime Frías (EE. UU.).

**Ausencia congénita del antebrazo y de la mano (Q71.2)**

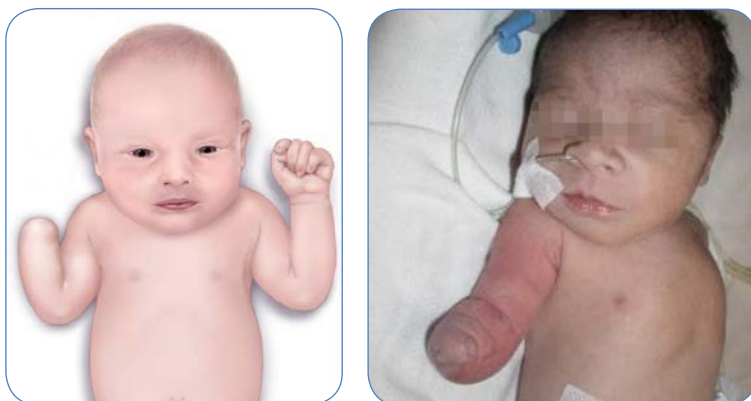Ausencia completa o parcial del antebrazo y también de la mano.



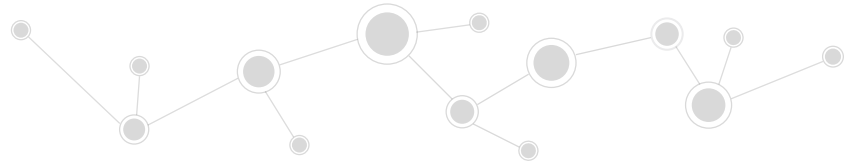
Fotografías: cortesía del proyecto de colaboración entre los CDC y la Universidad de Medicina de Beijing.

**Ausencia congénita de la mano y de uno o varios dedos (Q71.3)**

Ausencia completa o parcial de la mano y de uno o varios dedos.



Fotografía: cortesía del Estudio Colaborativo Latino Americano de Malformaciones Congénitas (ECLAMC).



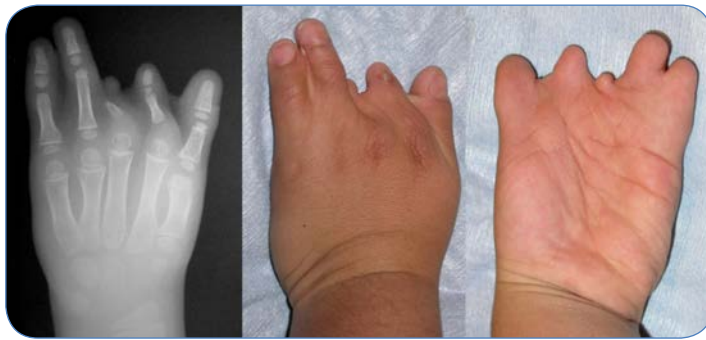**Ausencia congénita de uno o varios dedos de la mano (resto de la mano intacta) (Q71.30)**

Ausencia completa o parcial de los dedos, mientras que el resto de la mano está intacta.

Fotografía: cortesía de John Wiley and Sons ©2009. Biesecker LG et al. Am. J. Med. Genet. A. 2009;149A:93-127.



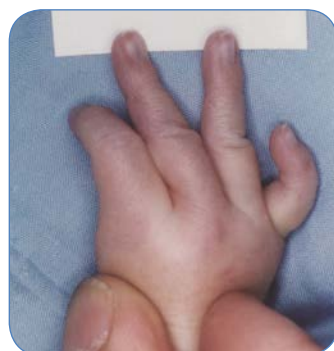Fotografías y radiografía: cortesía del Dr. E. Gene Deune, Johns Hopkins Department of Orthopedic Surgery, Division of Hand Surgery (EE. UU.).

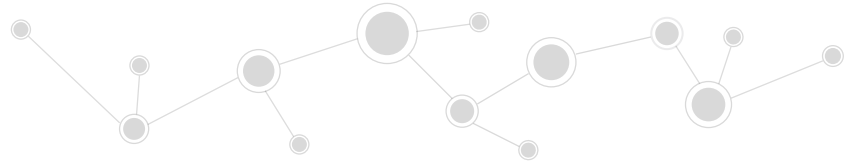


**Ausencia o hipoplasia del pulgar (resto de los dedos intactos) (Q71.31)**

Hipoplasia o ausencia completa o parcial del pulgar.

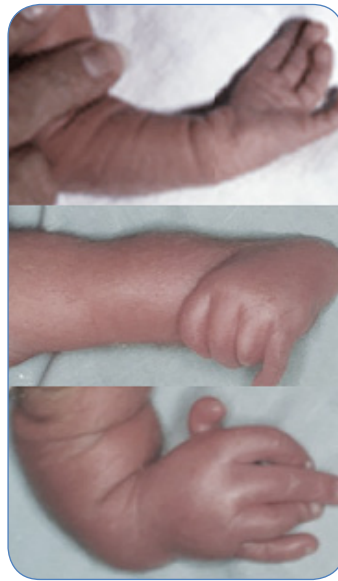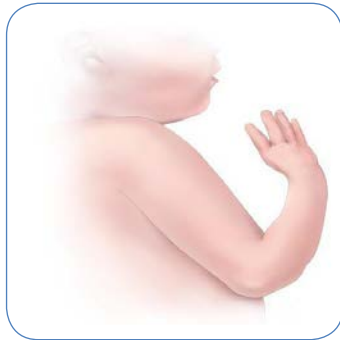Fotografía: cortesía del proyecto de colaboración entre los CDC y la Universidad de Medicina de Beijing.



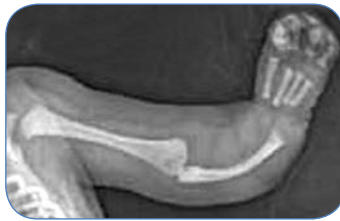

**Defecto por reducción longitudinal del radio: mano zamba congénita, mano zamba radial, ausencia del radio (Q71.4)**

Hipoplasia/aplasia completa o parcial del radio. Suele acompañarse de hipoplasia o ausencia completa o parcial del pulgar.



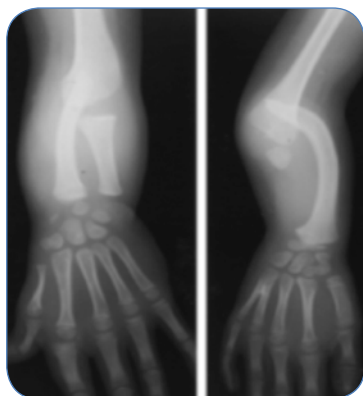
*Fotografías:* cortesía del proyecto de colaboración entre los CDC y la Universidad de Medicina de Beijing.



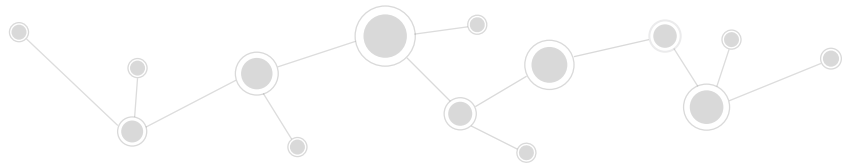
*Radiografía:* cortesía de John Wiley and Sons ©2011. Umaña LA et al. Am. J. Med. Genet. A. 2011;155A:3071-4.

**Defecto por reducción longitudinal del cúbito (Q71.5)**

Ausencia completa o parcial del cúbito.

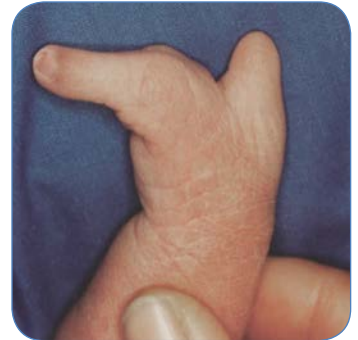
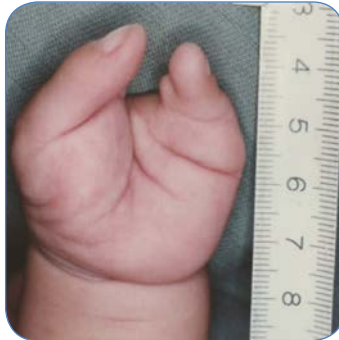
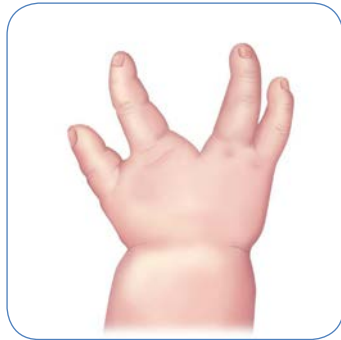*Radiografía:* cortesía de John Wiley and Sons ©1997. Kumar D et al. Am. J. Med. Genet. A. 1997;70A:107-13.



**Mano hendida (congénita) (Q71.6)**

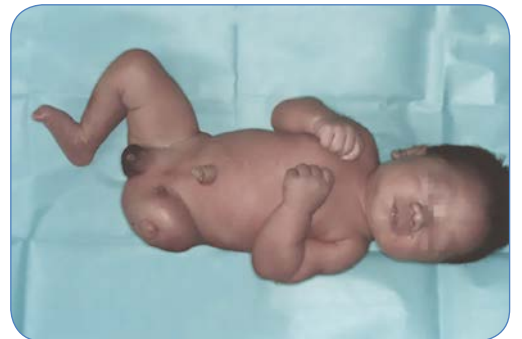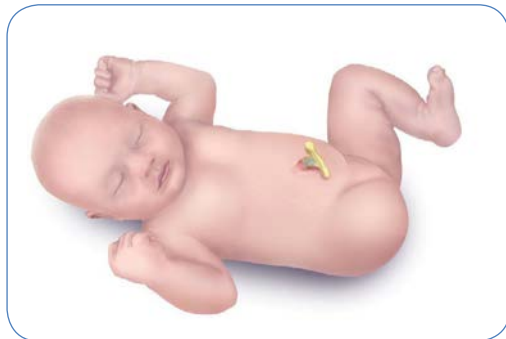Ausencia completa o parcial de los dedos y metacarpianos centrales. No se recomienda el uso de los términos «mano en pinza de langosta (o de cangrejo)» y «ectrodactilia».



Fotografías: cortesía del proyecto de colaboración entre los CDC y la Universidad de Medicina de Beijing.

**Ausencia congénita completa de una o ambas extremidades inferiores; amelia de miembro inferior (Q72.0)**

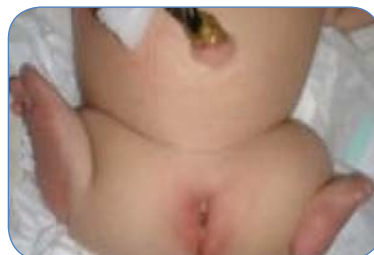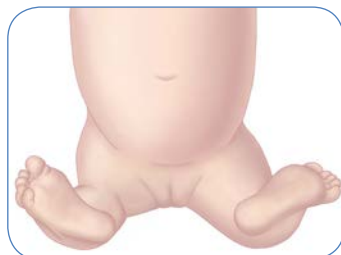Ausencia completa de una o ambas extremidades inferiores.



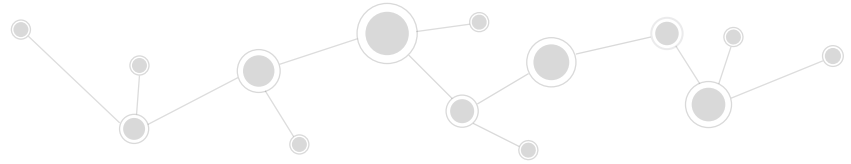
Fotografía: cortesía del proyecto de colaboración entre los CDC y la Universidad de Medicina de Beijing.

**Ausencia congénita del muslo y la pierna con presencia del pie; focomelia de miembro inferior (Q72.1)**

Ausencia completa o parcial del muslo y la pierna, pero con el pie presente.



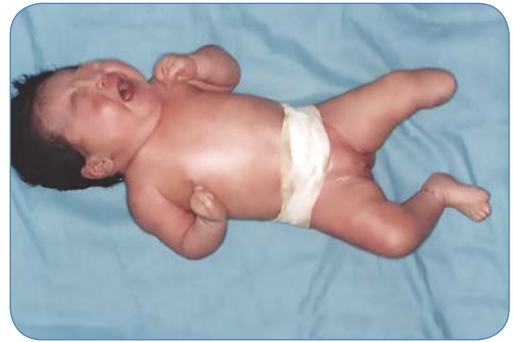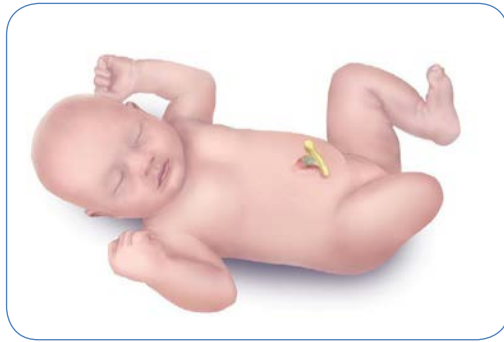Fotografía: cortesía del Estudio Colaborativo Latino Americano de Malformaciones Congénitas (ECLAMC).



**Ausencia congénita de la pierna y del pie (Q72.2)**

Ausencia completa o parcial de la pierna y del pie.

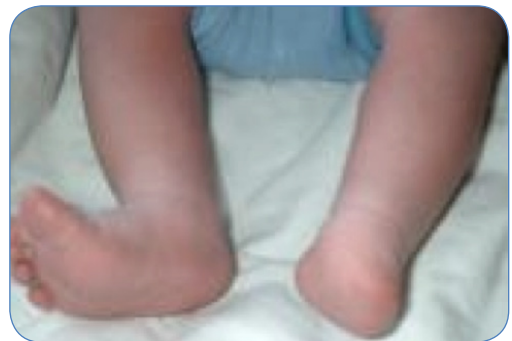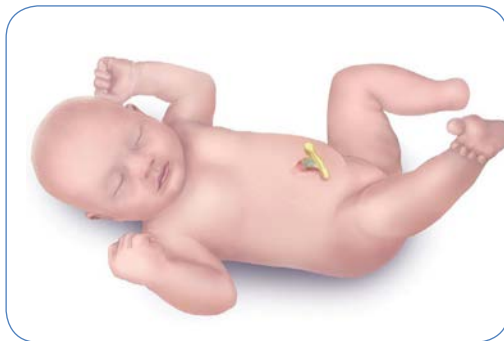Fotografía: cortesía del proyecto de colaboración entre los CDC y la Universidad de Medicina de Beijing.



**Ausencia congénita del pie y los dedos (Q72.3)**

Ausencia completa o parcial del pie y los dedos

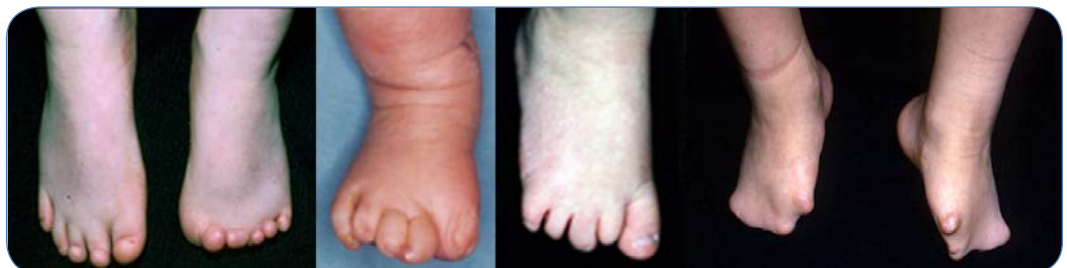Fotografía: cortesía del Estudio Colaborativo Latino Americano de Malformaciones Congénitas (ECLAMC).



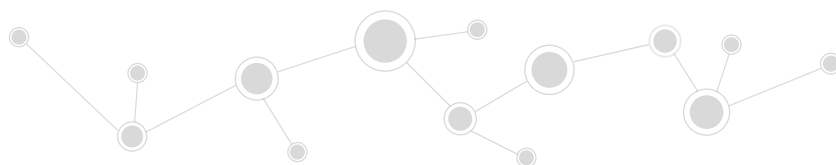
**Ausencia o hipoplasia congénita de uno o varios dedos del pie con el resto del pie intacto (Q72.30)**

Ausencia completa o hipoplasia de uno o varios dedos, con el resto del pie intacto.

Fotografías: cortesía de John Wiley and Sons ©2009. Biesecker LG et al. Am. J. Med. Genet. A. 2009;149A:93-127.

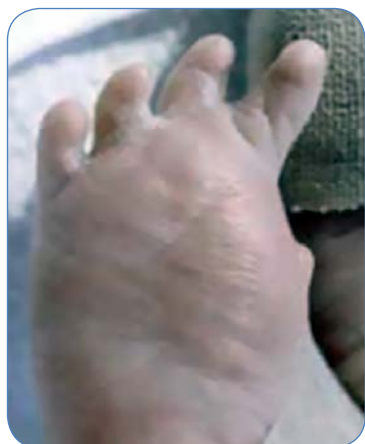





**Ausencia o hipoplasia del primer dedo del pie con presencia de los demás dedos (Q72.31)**

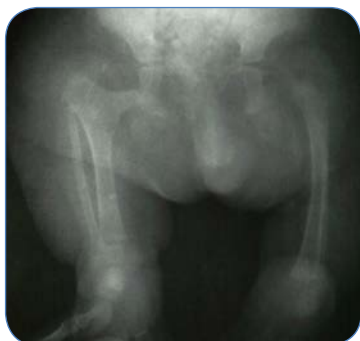Ausencia completa o hipoplasia del primer dedo del pie con presencia de los demás dedos.



Fotografía: cortesía de John Wiley and Sons ©2009. Biesecker LG et al. Am. J. Med. Genet. A. 2009;149A:93-127.

**Defecto por reducción longitudinal del fémur (Q72.4)**

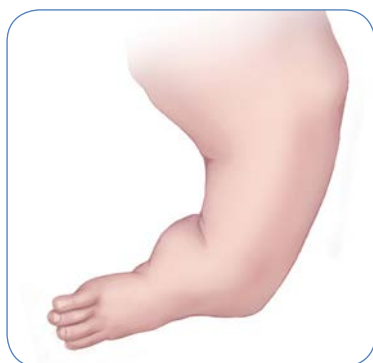Ausencia completa o parcial del fémur.



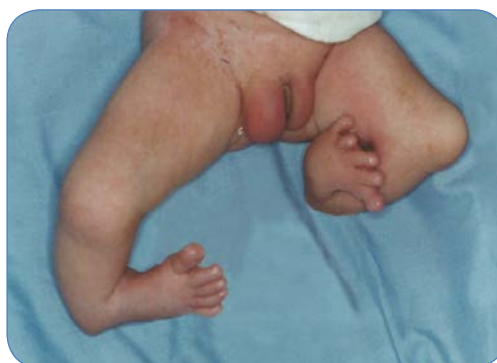Radiografía: cortesía del Dr Jaime Frías (EE. UU.).

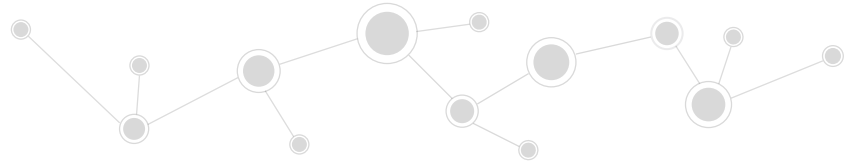
**Defecto por reducción longitudinal de la tibia (Q72.5)**

Ausencia completa o parcial de la tibia. Suele acompañarse de hipoplasia o ausencia completa o parcial del primer dedo del pie.



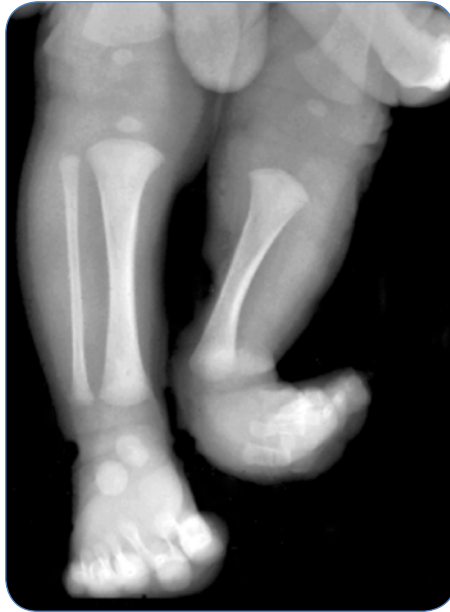Fotografía: cortesía del proyecto de colaboración entre los CDC y la Universidad de Medicina de Beijing.





**Defecto por reducción longitudinal del peroné; aplasia/hipoplasia del peroné (Q72.6)**

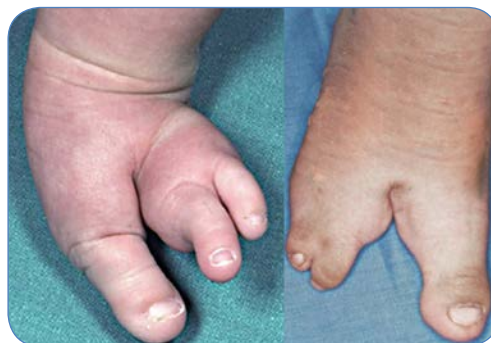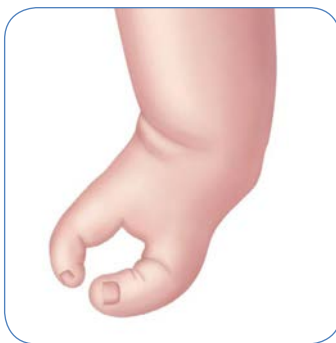Ausencia completa o parcial del peroné.



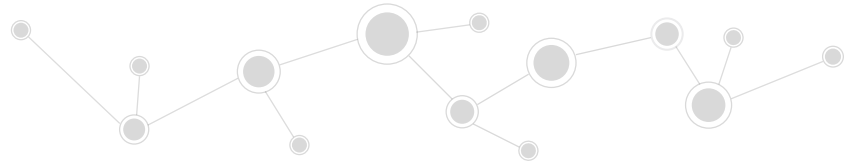
*Radiografía:* imagen reproducida con autorización de Holmstrom MC et al. Medscape 2013 (<http://emedicine.medscape.com/article/1251558-overview>).

**Pie hendido (congénito) (Q72.7)**

Ausencia completa o parcial de los dedos y los metatarsianos centrales. No se recomienda el uso de los términos «pie en pinza de langosta (o de cangrejo)» y «ectrodactilia».



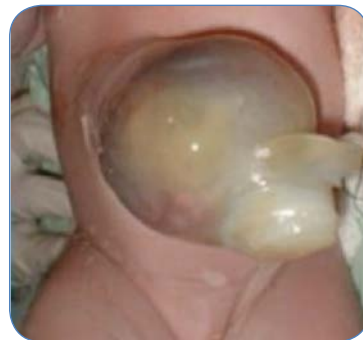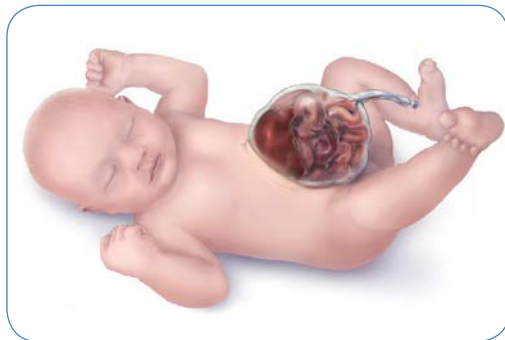*Fotografías:* cortesía del proyecto de colaboración entre los CDC y la Universidad de Medicina de Beijing.



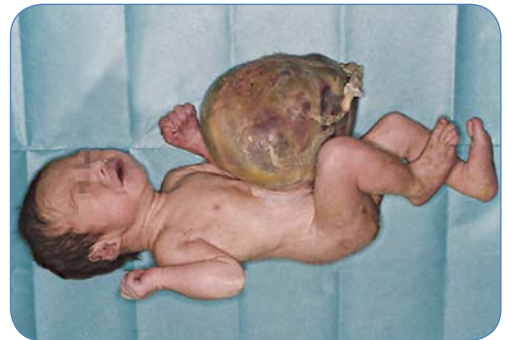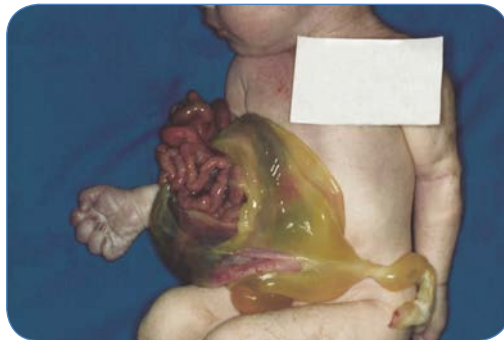## Exómfalos/onfalocele (Q79.2)

Anomalía congénita de la pared abdominal anterior en la que el contenido abdominal (el intestino, pero a veces también otros órganos abdominales) se hernia en la línea media a través de un anillo umbilical ampliado. El cordón umbilical se inserta en la parte distal de la membrana que cubre la anomalía. Los órganos herniados están recubiertos por una membrana formada por peritoneo y amnios (que puede romperse).

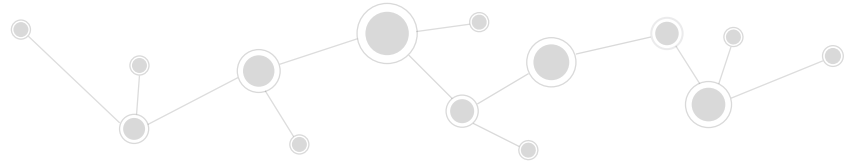
*Fotografía:* cortesía del Estudio Colaborativo Latino Americano de Malformaciones Congénitas (ECLAMC).



*Fotografías:* cortesía del proyecto de colaboración entre los CDC y la Universidad de Medicina de Beijing.

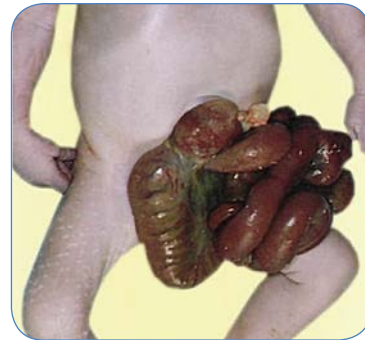
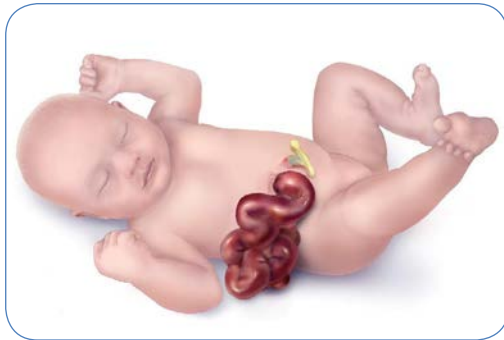
Un onfalocele puede confundirse con una gastrosquisis si la membrana que lo recubre se ha roto. En estos casos, la ubicación del defecto abdominal es decisiva: en el onfalocele se sitúa en la línea media y en la gastrosquisis es lateral al ombligo (paraumbilical).



### **Gastrosquisis (Q79.3)**

La gastrosquisis es una anomalía congénita de la pared anterior del abdomen que se acompaña de la hernia del intestino y ocasionalmente de otros órganos abdominales. La abertura de la pared abdominal es lateral al ombligo (paraumbilical) y los órganos herniados carecen de una membrana protectora. Téngase en cuenta que el contenido abdominal herniado puede estar enmarañado y cubierto por un material fibroso grueso, pero esta membrana no se parece a la piel.



*Fotografía: cortesía del proyecto de colaboración entre los CDC y la Universidad de Medicina de Beijing.*

Un onfalocele puede confundirse con una gastrosquisis si la membrana que lo recubre se ha roto. En estos casos, la ubicación del defecto abdominal es decisiva: en el onfalocele se sitúa en la línea media y en la gastrosquisis es lateral al ombligo (paraumbilical).





**Para más información, póngase en contacto con:**

**National Center on Birth Defects and Developmental Disabilities  
Centers for Disease Control and Prevention**

1600 Clifton Rd, MS-E86, Atlanta, GA 30333, Estados Unidos de América

Fax: +1 404 498 3550

<http://www.cdc.gov/ncbddd/birthdefects>

**International Clearinghouse for Birth Defects Surveillance and Research**

Via Carlo Mirabello 14, 00192 Roma, Italia

Fax: +39 06 270 1904

Correo electrónico: [icbd@icbd.org](mailto:icbd@icbd.org)

[www.icbdsr.org](http://www.icbdsr.org)

**Departamento de Nutrición para la Salud y el Desarrollo  
Organización Mundial de la Salud**

Avenue Appia 20, CH-1211 Ginebra 27, Suiza

Fax: +41 22 791 4156

Correo electrónico: [nutrition@who.int](mailto:nutrition@who.int)

[www.who.int/nutrition](http://www.who.int/nutrition)

ISBN 978 92 4 356476 0



9 789243 564760